PENGARUH PEMBERIAN EKSTRAK ETANOL 96% KULIT BATANG BAKAU MINYAK (*Rhizophora apiculata*) TERHADAP GAMBARAN HISTOPATOLOGI TESTIS PADA TIKUS PUTIH JANTAN (*Rattus norvegicus)* GALUR *Sprague dawley* YANG DIPAPARKAN ASAP ROKOK

(SKRIPSI)

Oleh

Fauziah Hanif

FAKULTAS KEDOKTERAN
UNIVERSITAS LAMPUNG
2019

PENGARUH PEMBERIAN EKSTRAK ETANOL 96% KULIT BATANG BAKAU MINYAK (*Rhizophora apiculata*) TERHADAP GAMBARAN HISTOPATOLOGI TESTIS PADA TIKUS PUTIH JANTAN (*Rattus norvegicus)* GALUR *Sprague dawley* YANG DIPAPARKAN ASAP ROKOK

Oleh
FAUZIAH HANIF

Skripsi
Sebagai Salah Satu Syarat Untuk Memperoleh Gelar
SARJANA KEDOKTERAN

Pada

Program Studi Pendidikan Dokter
Fakultas Kedokteran Universitas Lampung

PROGRAM STUDI PENDIDIKAN DOKTER
FAKULTAS KEDOKTERAN
UNIVERSITAS LAMPUNG
BANDAR LAMPUNG
2019

ABSTRACT

THE EFFECT OF GIVING 96% ETHANOL EXTRACTS OF BARK SKIN OIL MANGROVE (Rhizophora apiculata) ON HISTOPATHOLOGY TESTIC OF MALE WHITE RATS (Rattus norvegicus) SPRAGUE-DAWLEY STRAIN EXPOSED TO CIGARETTE SMOKE

By

FAUZIAH HANIF

Background : The World Health Organization (WHO) states that Indonesia is the first rank among ASEAN countries with a percentage of smokers of 46.16%. Exposure to cigarette smoke can cause an increase in various health problems. Men who smoke are also more at risk of experiencing cases of infertility by up to 50%. The antioxidant activity of mangrove bark oil extract (*Rhizophora apiculata)* is known to have the ability to inhibit the formation of free radicals.

Methods : The study design used a randomized controlled method with a post-test control group design pattern. The sample consisted of 25 male rats divided into 5 groups, namely K (-) not given treatment, K (+) which was exposed to cigarette smoke without the administration of mangrove bark oil extract, group P1 which was exposed to cigarette smoke and extracts of oil mangrove bark dosage 28,275 mg/ kgBB, P2 extract dose group 56,55 mg/kgBB, and P3 group extract dose 113,10 mg /kgBB.

Results : Analysis using One Way ANOVA showed that there was an effect of giving extracts to the average number of primary spermatocytes, but no effect on the thickness of the seminiferous tubules. The effective dose of administration of mangrove bark extract of 113.10 mg/kgBB can prevent a decrease in the number of primary spermatocyte cells of rat exposed to cigarette smoke.

Conclusion : Provision of mangrove bark oil extract has proven to have a protective effect that can prevent a decrease in the number of primary spermatocyte cells of male white rats exposed to cigarette smoke.

Keywords: antioxidants, cigarette, free radicals, *Rhizophora apiculata*, testes.

ABSTRAK

PENGARUH PEMBERIAN EKSTRAK ETANOL 96% KULIT BATANG BAKAU MINYAK (*Rhizophora apiculata*) TERHADAP GAMBARAN HISTOPATOLOGI TESTIS PADA TIKUS PUTIH JANTAN (*Rattus norvegicus)* GALUR *Sprague dawley* YANG DIPAPARKAN ASAP ROKOK

Oleh

FAUZIAH HANIF

Latar belakang : *World Health Organization* (WHO) menyebutkan bahwa Indonesia merupakan peringkat pertama diantara Negara ASEAN dengan jumlah persentase perokok sebesar 46,16%. Paparan terhadap asap rokok dapat menimbulkan peningkatan berbagai masalah kesehatan. Laki-laki yang merokok juga lebih beresiko mengalami kasus infertilitas sampai dengan 50%. Aktivitas antioksidan dari ekstrak kulit batang bakau minyak *(Rhizophora apiculata)* diketahui memiliki kemampuan dalam menghambat pembentukan radikal bebas.

Metode : Desain penelitian dengan menggunakan metode acak terkontrol dengan pola *post-test control group design*. Sampel terdiri dari 25 ekor tikus jantan yang dibagi dalam 5 kelompok, yaitu K(-) tidak diberikan perlakuan, K(+) yang dipaparkan asap rokok tanpa pemberian ekstrak kulit batang bakau minyak, kelompok P1 yang dipaparkan asap rokok dan ekstrak kulit batang bakau minyak dosis 28,275 mg/KgBB, kelompok P2 dosis ekstrak 56,55 mg/kgBB, dan kelompok P3 dosis ekstrak 113,10 mg/kgBB.

Hasil : Analisis menggunakan *One Way* ANOVA menunjukkan terdapat pengaruh pemberian ekstrak terhadap rerata jumlah spermatosit primer, tetapi tidak berpengaruh pada ketebalan tubulus seminiferus. Dosis efektif pemberian ekstrak sebesar 113,10 mg/kgBB dapat mencegah penurunan jumlah sel spermatosit primer tikus yang dipaparkan asap rokok.

Kesimpulan : Pemberian esktrak kulit batang bakau minyak terbukti memiliki efek protektif yang dapat mencegah penurunan jumlah sel spermatosit primer tikus putih jantan yang dipaparkan asap rokok.

Kata Kunci: antioksidan, rokok, radikal bebas, *Rhizophora apiculata*, testis.

Judul Skripsi :**PENGARUH PEMBERIAN EKSTRAK ETANOL 96% KULIT BATANG BAKAU MINYAK (*Rhizophora apiculata*) TERHADAP GAMBARAN HISTOPATOLOGI TESTIS PADA TIKUS PUTIH JANTAN (*Rattus norvegicus*) GALUR *Sprague dawley* YANG DIPAPARKAN ASAP ROKOK**

Nama Mahasiswa : Fauziah Hanif

Nomor Pokok Mahasiswa : 1518011061

Program Studi : Pendidikan Dokter

Fakultas : Kedokteran

MENYETUJUI
1. Komisi Pembimbing

dr. Syazili Mustofa, S.Ked., M.Biomed	**Dr. dr. Ety Apriliana, S.Ked., M.Biomed**
NIP.198307 13 200812 1 003	NIP. 19780429 200212 2 002

MENGETAHUI
2. Dekan Fakultas Kedokteran

Dr. dr. Muhartono, S. Ked., M. Kes., Sp. PA
NIP.19701208 200112 1 001

MENGESAHKAN

1. Tim Penguji

Ketua : **dr. Syazili Mustofa, S.Ked., M. Biomed.**

Sekretaris : **Dr. dr. Ety Apriliana, S.Ked., M. Biomed.**

Penguji
Bukan Pembimbing : **Dr. dr. Evi Kurniawaty, S.Ked., M. Sc.**

2. Dekan Fakultas Kedokteran

Dr. dr. Muhartono, S.Ked., M. Kes., Sp. PA
NIP 19701208 200112 1 001

Tanggal lulus ujian skripsi: **23 Januari 2019**

LEMBAR PERNYATAAN

Dengan ini saya menyatakan dengan sebenarnya, bahwa:

1. Skripsi dengan judul "PENGARUH PEMBERIAN EKSTRAK ETANOL 96% KULIT BATANG BAKAU MINYAK (*Rhizophora apiculata*) TERHADAP GAMBARAN HISTOPATOLOGI TESTIS PADA TIKUS PUTIH JANTAN (*Rattus norvegicus)* GALUR *Sprague dawley* YANG DIPAPARKAN ASAP ROKOK" adalah hasil karya saya sendiri dan tidak melakukan penjiplakan atau pengutipan atas karya penulis lain dengan cara tidak sesuai tata etika ilmiah yang berlaku dalam masyarakat akademik atau disebut plagiarisme.
2. Hak intelektual atas karya ilmiah ini diserahkan sepenuhnya kepada Universitas Lampung.

Atas pernyataan ini, apabila di kemudian hari ternyata ditemukan adanya ketidakbenaran, saya bersedia menanggung akibat dari sanksi yang diberikan kepada saya.

Bandar Lampung, 25 Januari 2019
Pembuat pernyataan,

METERAI TEMPEL
TGL.
5980AAFF513171511
6000
ENAM RIBU RUPIAH

Fauziah Hanif

RIWAYAT HIDUP

Penulis dilahirkan di Jakarta pada tanggal 28 Juni 1997, sebagai anak kedua dari 3 bersaudara dari Bapak Hasanudin dan Ibu Kumalasari. Penulis memiliki seorang kakak yang bernama Ainul Farhah dan adik yang bernama Fathiyah Hasan.

Pendidikan Sekolah Dasar (SD) diselesaikan penulis di SD Negeri Dukuh 03 Jakarta Timur pada tahun 2009, Sekolah Menengah Pertama (SMP) diselesaikan pada SMP Negeri 24 Jakarta Timur pada tahun 2012, Sekolah Menengah Atas (SMA) diselesaikan di SMA Negeri 62 Jakarta Timur pada tahun 2015. Selama menjadi pelajar, penulis mengikuti organisasi Rohani Islam (ROHIS) saat di bangku SMP dan SMA.

Penulis diterima sebagai mahasiswa Fakultas Kedokteran Universitas Lampung pada tahun 2015 melalui jalur Seleksi Nasional Masuk Perguruan Tinggi Negeri (SNMPTN). Selama menjadi mahasiswa Fakultas Kedokteran Universitas Lampung, penulis mengikuti organisasi Forum Studi Islam (FSI) Ibnu Sina, Birohmah Unila dan Lampung University Medical Research (LUNAR) FK Unila, serta menjadi anggota ForumUkhuwah Lembaga Dakwah Fakultas Kedokteran (FULDFK) Indonesia.

“Semangatlah dalam hal yang bermanfaat untukmu, minta tolonglah pada Allah, dan jangan malas (patah semangat).” (HR. Muslim No. 2664)

SANWACANA

Puji dan syukur senantiasa kita panjatkan kehadirat Allah SWT atas segala nikmat, hidayah dan karunia-Nya sehingga penulis dapat menyelesaikan skripsi ini. Sholawat serta salam senantiasa kami sanjung agungkan kepada suri tauladan dan nabi akhir zaman Rasulullah Muhammad SAW beserta para keluarganya, para sahabatnya dan kita selaku umatnya sampai akhir zaman semoga kita mendapatkan syafaat bliau diakhirat kelak.

Skripsi berjudul "Pengaruh Pemberian Ekstrak Etanol 96% Kulit Batang Bakau Minyak (*Rhizopora appiculata*) Terhadap Gambaran Histopatologi Testis Tikus Putih (*Rattus novergicus)* Jantan Galur *Sprague-dawley* yang Dipaparkan Asap Rokok" ini disusun sebagai salah satu syarat untuk memperoleh gelar Sarjana Kedokteran di Program Studi Pendidikan Dokter, Fakultas Kedokteran, Universitas Lampung.

Dalam menyelesaikan skripsi ini, penulis mendapatkan banyak saran, bimbingan, dukungan dan do'a dari berbagai pihak. Maka dalam kesempatan ini penulis ingin menyampaikan rasa terimakasih kepada:

1. Bapak Prof. Dr. Ir. Hasriadi Mat Akin, M.P., selaku Rektor Universitas Lampung;
2. Dr. dr. Muhartono, S.Ked., M.Kes., Sp.PA., selaku Dekan Fakultas Kedokteran Universitas Lampung;
3. dr.Syazili Mustofa, S.Ked., M.Biomed., selaku Pembimbing I yang telah meluangkan waktu, tenaga dan ilmunya untuk memberikan bimbingan, kritik, saran, dan bantuan kepada penulis menyelesaikan skripsi ini;

4. Dr. dr. Ety Apriliana, S. Ked, M. Biomed., selaku Pembimbing II yang telah meluangkan waktu, tenaga dan ilmunya untuk memberikan bimbingan, kritik, saran, dan bantuan kepada penulis menyelesaikan skripsi ini;
5. Dr. dr. Evi Kurniawaty, S. Kd, M. Sc., selaku Pembahas sekaligus Pembimbing Akademik saya yang telah meluangkan waktu, tenaga dan ilmunya untuk memberikan bimbingan, nasihat, saran dan masukan yang luar biasa untuk membantu dalam penyusunan skripsi ini dan selama masa perkuliahan.;
6. Orangtua tercinta dan terbaik yang pernah ada, Bapak Hasanudin dan Mama Kumalasari, yang selalu mendo'akan, mendukung, memberi semangat, nasihat dan motivasi selama penulis menyelesaikan skripsi dan belajar di perantauan;
7. Kakak terbaik, Ainul Farhah, A.Md. Keb serta adik tersayang Fathiyah Hasan, yang telah mendo'akan skripsi penulis, selalu bisa diandalkan, membuat semangat dan memberi banyak solusi;
8. Ibu Nuriah dan Mas Bayu laboran FK Unila yang telah membantu, membimbing dan memberi saran dengan sabar selama menggunakan laboratorium.
9. Tim pelitian bakau, Sarasmita Nirmala, Veny Anisya, Nicholas Alfa, dan Brandon Caesario, untuk bantuan, kerja sama dan kerja kerasnya dalam menyelesaikan penelitian ini;

10. Sahabat bonam, Wulan Alawiyah, Charisatus Sidqotie, Anis Syafa'atul, Nadia Eva, dan Rika Rahmawati yang selalu ada tenaga, waktu dan do'anya kapanpun penulis butuhkan terutama dimasa-masa skripsi dan perkuliahan;
11. Semua murabbi dan teman-teman liqo, yang membersamai dalam do'a, dan selalu mengingatkan setiap bertemu. Semoga setelah dipertemukan didunia, kelak dapat bertetangga di surga;
12. Keluarga besar FSI Ibnu Sina dan LUNAR FK Unila yang bisa menjadi tempat menambah pengalaman dan relasi selama berorganisasi;
13. Angkatan ENDOM15IUM FK Unila 2015 untuk semua kebaikan, kebersamaan dan pembelajaran dari masing-masing individunya;
14. Seluruh civitas akademika FK Unila, yang telah membantu penulis selama perkuliahan dan calon teman sejawat seluruh angkatan di FK Unila;

Demikian skripsi ini dibuat, penulis menyadari masih banyak kekurangan dan kesalahan yang terdapat didalamnya. Semoga skripsi ini dapat berguna dan bermanfaat bagi banyak orang. Aamiin.

Bandar Lampung, Januari 2019

Penulis

Fauziah Hanif

DAFTAR ISI

Halaman

DAFTAR ISI ..... **i**

DAFTAR TABEL ..... **iii**

DAFTAR GAMBAR ..... **iv**

BAB 1 PENDAHULUAN **1**

1.1 Latar Belakang 1
1.2 Rumusan Masalah 5
1.3 Tujuan Penelitian 5
1.3.1 Tujuan Umum 5
1.3.2 Tujuan Khusus 6
1.4 Manfaat Penelitian 6

BAB 2 TINJAUAN PUSTAKA **8**

2.1 Rokok 8
2.1.1 Rokok dan Bahan Kandungan Rokok 8
2.1.2 Jumlah Perokok di Indonesia 9
2.1.3 Dampak Asap Rokok pada Tubuh Manusia 11
2.2 Organ Testis 14
2.2.1 Anatomi dan Fisiologi Testis 14
2.2.2 Histologi Testis 16
2.3 Stres Oksidatif dan Antioksidan 18
2.4 Bakau Minyak *(Rhizophora apiculata)* dan Manfaatnya 20
2.5 Kerangka Teori 24
2.6 Kerangka Konsep 24
2.7 Hipotesis 25

BAB 3 METODE PENELITIAN **26**

3.1 Desain Penelitian 26
3.2 Waktu dan Tempat Penelitian 26
3.3 Subjek Penelitian 27
3.3.1 Populasi 27

3.3.2 Sampel 27
3.3.3 Kriteria Inklusi 29
3.3.4 Kriteria Eksklusi 30
3.4 Alat dan Bahan 30
3.4.1 Alat Penelitian 30
3.4.2 Bahan Penelitian 31
3.5 Identifikasi Variabel 32
3.5.1 Variabel Bebas 32
3.5.2 Variabel Terikat 32
3.5.3 Definisi Operasional 33
3.6 Prosedur Penelitian 34
3.6.1 Aklamatisasi Hewan Coba 34
3.6.2 Pembuatan Ekstrak Kulit Batang Bakau 34
3.6.3 Pemaparan Radikal Bebas (Asap Rokok) 36
3.6.4 Terminasi Hewan Coba 36
3.6.5 Prosedur Pembuatan Preparat 37
3.6.6 Pewarnaan Hematoksilin-Eosin 39
3.6.7 Gambaran Histopatologi Testis 40
3.7 Alur Penelitian 41
3.8 Analisis Statistika 42
3.9 Etika Penelitian 42

BAB 4 HASIL DAN PEMBAHASAN 45

4.1 Hasil Penelitian 45
4.1.1 Jumlah Rerata Spermatosit Primer 46
4.1.2 Ketebalan Tubulus Seminiferus 49
4.2 Pembahasan 53
4.2.1 Jumlah Rerata Spermatosit Primer 53
4.2.2 Ketebalan Tubulus Seminiferus 57

BAB 5 KESIMPULAN DAN SARAN 61

5.1 Kesimpulan 61
5.2 Saran 61

DAFTAR PUSTAKA 63

LAMPIRAN 72

DAFTAR TABEL

Tabel Halaman

1. Kelompok Perlakuan 29
2. Definisi Operasional 33
3. Hasil Rerata Jumlah Spermatosit Primer (sel) 46
4. Hasil Uji Normalitas *Saphiro wilk* pada Tiap Kelompok Perlakuan. 49
5. Hasil Uji *One way* ANOVA Jumlah Rerata Spermatosit Primer. 49
6. Hasil Uji *Post-hoc* LSD pada Jumlah Rerata Spermatosit Primer. 49
7. Hasil Rerata Diameter Tubulus Seminiferus (µm) 50
8. Hasil Uji Normalitas *Saphiro wilk* Ketebalan Tubulus Seminiferus. 53
9. Hasil Uji *One Way* ANOVA Ketebalan Tubulus Seminiferus. 53
10. Hasil Uji *Post-hoc* Tamhane Ketebalan Tubulus Seminiferus. 53

DAFTAR GAMBAR

Gambar Halaman

1. Rokok dan Kandungannya. 9
2. Proporsi Usia Mulai Merokok 15-19 Tahun Berdasarkan Provinsi. 10
3. Anatomi Sistem Reptoduksi Tikus Putih Jantan. 15
4. Histologi Testis Tikus Putih Pada Perbesaran 400x. 17
5. Bagian-Bagian Tanaman Bakau Minyak..... 22
6. Kerangka Konsep 24
7. Kerangka Teori. 24
8. Alur Penelitian..... 41
9. Gambaran Tubulus Seminiferus Pada Tiap Kelompok Perlakuan Dengan Perbesaran 200x. 47
10. Gambaran Ketebalan Tubulus Seminiferus Pada Tiap Kelompok Perlakuan Dengan Perbesaran 200x. 51

BAB 1
PENDAHULUAN

1.1 Latar Belakang

Merokok merupakan suatu perilaku yang banyak dilakukan oleh sebagian besar penduduk dunia. *The Tobacco Atlas 6th edition*, 2018 menyebutkan bahwa secara global terdapat 942 juta laki-laki dan 175 juta perempuan dengan usia >15 tahun merupakan perokok. Tingginya persentase jumlah perokok pada tahun 2016, ditunjukkan dengan perkiraan bahwa terdapat seperlima pria dan sepertiga wanita secara global terpapar asap rokok orang lain. Paparan terhadap asap rokok dapat menimbulkan peningkatan berbagai masalah kesehatan dan menyebabkan sekitar 884.000 jumlah kematian. Paparan terhadap asap rokok terjadi dibanyak negara, terutama dikawasan Asia. Indonesia dan Pakistan, misalnya, lebih dari 80% orang terpapar asap rokok di restoran (Drope J *et al*, 2018). Persentase jumlah penduduk dunia yang mengkonsumsi tembakau sebesar 57% (Asia dan Australia), 14% (Eropa Timur dan pecahan Uni Soviet), 12% (Amerika), 9% (Eropa Barat), dan 8% (Timur Tengah dan Afrika). Berdasarkan data WHO, Indonesia merupakan negara ketiga dengan jumlah perokok terbesar didunia setelah Cina dan India. Sementara diantara Negara-negara ASEAN, Indonesia merupakan peringkat pertama dengan jumlah persentase perokok sebesar 46,16% (Kemenkes RI,

2013). Kebiasaan merokok yang banyak dilakukan oleh penduduk dunia dapat menimbulkan banyak masalah kesehatan.

Salah satu masalah kesehatan yang disebabkan akibat paparan asap rokok adalah kasus infertilitas. Infertilitas adalah ketidakmampuan pasangan yang aktif melakukan hubungan seksual tanpa kontrasepsi untuk terjadinya kehamilan dalam kurun waktu satu tahun (Poel, 2012). Menurut *World Health Organization* (WHO) sekitar 50-80 juta atau 1 dari 7 pasangan suami-istri pasangan memiliki masalah infertilitas, dan sekitar 2 juta terdapat pasangan infertil setiap tahunnya (Saraswati, 2015). Beberapa penelitian yang ada telah membuktikan bahwa, terdapat peningkatan resiko angka infertilitas yang terjadi pada wanita perokok aktif dan pasif. Laki-laki yang merokok juga lebih beresiko mengalami kasus infertilitas sampai dengan 50% (Kemenkes RI, 2013). Berdasarkan data biologi, eksperimental, dan epidemiologi yang ada, diketahui bahwa faktor merokok berkontribusi sebanyak 13% pada kasus infertilitas (Sankako *et al*, 2013).

Negara-negara maju seperti Amerika, Jepang ditemukan kasus infertil baik pria maupun wanita sekitar 80% dari 400 juta pasangan, dan berdasarkan survei kesehatan rumah tangga (1996) diperkirakan ± 3,5 juta pasangan (7 juta orang) mengalami infertilitas. Saat ini, para ahli memastikan angka infertil meningkat mencapai 15%-20% dari sekitar 50 juta pasangan di Indonesia (Siswono,2003). Peningkatan faktor resiko pria yang merokok terhadap infertilitas disebabkan oleh kandungan zat-zat berbahaya dalam rokok .

Kandungan rokok meningkatkan produksi radikal bebas dalam tubuh, sehingga terjadi ketidakseimbangan produksi radikal bebas dan antioksidan dalam tubuh. Hal ini mengakibatkan terjadinya stres oksidatif dan berakhir pada kerusakan oksidatif dalam tubuh (Fitria *et al*., 2013). Stres oksidatif adalah proses pergeseran keseimbangan oksidan dan antioksidan yang cenderung pada oksidan. *Reactive Oxygen Species* (ROS) dapat menyebabkan timbulnya stres oksidatif. ROS merupakan suatu molekul oksigen yang dihasilkan dari hasil metabolisme sel dalam keadaan normal tetapi dapat berdampak negatif jika jumlahnya cukup tinggi, maka dari itu stres oksidatif dapat dicegah keberadaannya oleh tubuh manusia (Birben *et al*, 2012). Antioksidan dapat digunakan untuk mencegah tingginya stres oksidatif dalam tubuh. Antioksidan alami dapat ditemukan pada tanam-tanaman.

Salah satu tanaman yang dapat berperan sebagai antioksidan alami adalah bakau. Bakau merupakan salah satu tanaman ekosistem pantai yang banyak terdapat di Indonesia. Ekosistem tanaman bakau di Indonesia merupakan ekosistem yang terbanyak di dunia dengan jumlah kuantitas area lebih dari 42.550 km^2 dan jumlah spesies lebih dari 45 spesies. Ekosistem bakau hanya mencakup 2% daratan bumi, sehingga masih sangat langka dan masih sangat jarang digunakan oleh masyarakat luas (Purnobasuki H, 2004). Pada penelitian sebelumnya telah dilakukan pengukuran kandungan aktif yang terdapat pada *Rhizophora apiculata*. Metode analisis yang digunakan adalah *Gas Chromatography-Mass Spectometry* (GC-MS). Hasil penelitian menunjukkan bahwa bakau mmiliki sejumlah

antioksidan alami yaitu fenolik, alkaloid, glikosida, minyak esensial, dan senyawa organik lainnya (Huda *et al,* 2013). Kandungan kimia aktif yang ada pada hasil ekstraksi kayu tanaman bakau adalah tannin, saponin, flavonoid, dan quinon (Yusro, 2011). Penelitian Bandarnayake, menyimpulkan bahwa metabolit sekunder yang ditemukan pada bakau-bakauan meliputi golongan alkaloid, fenolat, streroid, dan terpenoid yang memiliki sifat farmakologi, toksik, dan ekologik. Hal tersebut didukung oleh penelitian sebelumnya yang menyatakan bahwa dalam suatu studi fitokimia *R. apiculata* mengandung alkaloid, flavonoid, fenol, terpenoid, steroid, saponin, dan tannin (Rohmah dan Tukiran, 2012).

Penelitian yang telah dilakukan oleh Desty M, 2018 melaporkan bahwa ekstrak kulit batang bakau minyak *(Rhizophora apiculata*) terbukti dapat memperbaiki perubahan jumlah, motilitas, dan morfologi spermatozoa tikus putih yang tepapar asap rokok (Marini, 2018). Namun masih belum banyak penelitian lain yang dilakukan untuk membuktikan efek antioksidan dari tanaman bakau. Sehingga peneliti memutuskan untuk melakukan penelitian yang berjudul ‘Pengaruh pemberian ekstrak etanol 96% kulit batang bakau minyak (*Rhizophora apiculata*) terhadap gambaran histopatologi testis pada tikus putih jantan *(Rattus norvegicus)* galur *Sprague-dawley* yang dipaparkan asap rokok’.

1.2 Rumusan Masalah

Berdasarkan latar belakang diatas, maka didapatkan rumusan masalah sebagai berikut.

a. Apakah terdapat pengaruh pemberian ekstrak etanol 96% kulit batang bakau minyak (*Rhizophora apiculata)* terhadap jumlah rerata sel spermatosit primer tikus putih jantan *(Rattus norvegicus)* galur *Sprague-dawley* yang dipaparkan asap rokok?
b. Apakah terdapat pengaruh pemberian ekstrak etanol 96% kulit batang bakau minyak (*Rhizophora apiculata)* terhadap ketebalan tubulus seminiferus tikus putih jantan *(Rattus norvegicus)* galur *Sprague-dawley* yang dipaparkan asap rokok?

1.3 Tujuan Penelitian

1.3.1 Tujuan Umum

Berdasarkan rumusan masalah diatas, maka tujuan khusus dari penelitian ini dilakukan adalah sebagai berikut.

a. Mengetahui pengaruh pemberian ekstrak etanol 96% kulit batang bakau minyak (*Rhizophora apiculata)* terhadap jumlah rerata sel spermatosit primer tikus putih jantan *(Rattus norvegicus)* galur *Sprague-dawley* yang dipaparkan asap rokok.
b. Mengetahui pengaruh pemberian ekstrak etanol 96% kulit batang bakau minyak (*Rhizophora apiculata)* terhadap ketebalan tubulus seminiferus

tikus putih jantan *(Rattus norvegicus)* galur *Sprague-dawley* yang dipaparkan asap rokok.

1.3.2 Tujuan Khusus

Berdasarkan rumusan masalah diatas, maka tujuan khusus dari penelitian ini dilakukan adalah sebagai berikut.

Mengetahui dosis efektif yang dapat mempengaruhi gambaran histopatologi testis tikus putih jantan *(Rattus norvegicus)* galur *Sprague-dawley* yang dipaparkan asap rokok setelah pemberian ekstrak etanol 95% kulit batang bakau minyak (*Rhizophora apiculata).*

1.4 Manfaat Penelitian

Manfaat yang diharapkan setelah dilakukan penelitian adalah sebagai berikut.

a. Bagi Peneliti

   Dapat menambah pengalaman dan pengetahuan tentang manfaat bakau minyak *(Rhizophora apiculata)* untuk mengatasi infertilitas pada tikus putih jantan, serta sebagai landasan pertimbangan penelitian lainnya terhadap tanaman bakau.

b. Bagi Institusi

   Hasil penelitian diharapkan dapat memberikan informasi ilmiah mengenai efek ekstrak kulit batang bakau minyak *(Rhizophora apiculata)* dan kandungan bioaktif pada bakau untuk penelitian lebih lanjut.

c. Bidang Pertanian

Mengetahui bentuk olahan lain bakau minyak *(Rhizophora apiculata)* yang dapat bermanfaat sehingga memiliki nilai jual untuk membantu perekonomian warga sekitar.

d. Bagi Masyarakat

Hasil penelitian dapat memberikan informasi kepada masyarakat tentang manfaat bakau minyak *(Rhizophora apiculata)* pada salah satu masalah kesehatan yaitu infertilitas.

BAB 2
TINJAUAN PUSTAKA

2.1 Rokok

2.1.1 Rokok dan Bahan Kandungan Rokok

Rokok menurut Peraturan Pemerintah No. 109 Tahun 2012 tentang ‘Pengamanan Bahan Yang Mengandung Bahan Adiktif berupa Produk Tembakau Bagi Kesehatan’, didefinisikan sebagai salah satu produk tembakau yang dimaksudkan untuk dibakar dan dihisap dan/atau dihirup asapnya, termasuk rokok kretek, rokok putih, cerutu atau bentuk lainnya yang dihasilkan dari tanaman *Nicotiana tobacum, Nicotiana rustica,* dan spesies lainnya atau sintetis lainnya yang asapnya mengandung niokotin dan tar, dengan atau tanpa bahan tambahan. Rokok biasanya berbentuk silinder dari kertas berukuran panjang antara 70-120 mm dengan diameter sekitar 10 mm yang berisi daun-daun tembakau yang telah dicacah (Kemenkes RI, 2013). Dalam sebatang rokok banyak kandungan senyawa yang dapat menyebabkan berbagai penyakit bagi tubuh. Di dalam sebatang rokok terkandung 4000 jenis senyawa kimia, dengan tiga komponen utama rokok yang berbahaya yaitu nikotin, tar, karbonmonoksida (Apriora *et al.*, 2015).

Gambar 1. Rokok dan kandungannya (Kemenkes RI, 2013).

2.1.2 Jumlah Perokok di Indonesia

Data Riskesdas tahun 2007 dan 2013 menunjukkan bahwa terdapat peningkatan perilaku merokok masyarakat Indonesia setiap harinya yaitu dari 23,7% menjadi 24,3%. Perilaku merokok penduduk usia diatas 15 tahun juga mengalami peningkatan, yaitu pada tahun 2007 terdapat 34,2% sedangkan pada tahun 2013 menjadi 36,3%. Angka 85% menunjukkan bahwa terdapat lebih dari setengah rumah tangga di Indonesia terpapar oleh asap rokok dengan estimasi angka kematian akibat rokok adalah delapan perokok meninggal akibat perokok aktif dan satu orang meninggal akibat perokok pasif yang terpapar asap rokok orang

lain. Jumlah rerata batang yang dihisap per hari sekitar 12,3 batang sehingga berdampak pada timbulnya masalah di berbagai aspek kehidupan (Kemenkes RI, 2013).

Merokok menimbulkan banyak masalah di berbagai aspek antara lain kesehatan, sosial, ekonomi dan lingkungan tidak hanya terhadap perokok aktif melainkan orang-orang di sekitarnya (perokok pasif). Pada tahun 2013, jumlah perokok usia >10 tahun di Indonesia mencapai angka 48.400.332 jiwa dan asumsi harga per bungkus rokok senilai Rp 12.500,-. Dengan demikian setiap harinya berdasarkan hasil perhitungan oleh Kemenkes RI diketahui biaya yang dihabiskan oleh penduduk Indonesia usia >10 tahun telah mencapai angka Rp 605.004.150.000,- (Kemenkes RI, 2013).

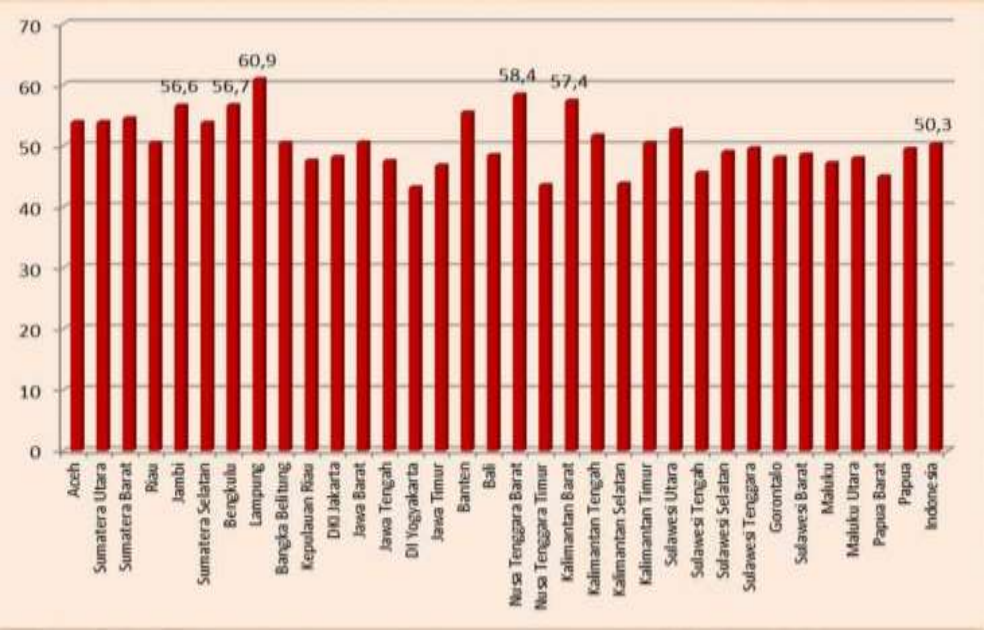

Gambar 2. Proporsi usia mulai merokok 15-19 tahun berdasarkan Provinsi (Kemenkes RI, 2013).

2.1.3 Dampak Asap Rokok pada Tubuh Manusia

Asap rokok mengandung lebih dari 7.000 jenis senyawa kimia yang mampu merusak jaringan tubuh. Senyawa kimia yang memiliki sifat toksik berjumlah ratusan dan tujuh puluh diantaranya karsinogenik. Paparan asap rokok yang dihisap akan segera masuk ke dalam paru-paru. Asap tersebut selanjutnya berdifusi ke dalam vena pulmonaris dan akhirnya ke sirkulasi sistemik sehingga setiap jaringan tubuh terpapar oleh senyawa kimia berbahaya yang sama (Benjamin, 2010).

Dalam asap rokok terkandung tiga senyawa kimia utama yang paling berbahaya bagi tubuh yaitu nikotin, tar dan karbonmonoksida.

1. Nikotin

   Nikotin terdapat dalam asap yang dihasilkan dari rokok dan tembakau yang tidak dibakar. Nikotin merupakan racun yang bekerja cepat sekitar 10 detik untuk bisa mencapai otak. Kecanduan nikotin akan berdampak terhadap organ tubuh, kondisi psikologis, sistem saraf termasuk aktivitas dan fungsi otak. Bagi perokok aktif maupun pasif, nikotin dapat menimbulkan gangguan psikologis seperti kecemasan, sedih atau depresi, marah, gelisah, dan kecenderungan munculnya perilaku kompulsif. Hormon dopamin dan serotonin yang dihasilkan akibat adanya nikotin dalam tubuh akan membuat perokok menjadi menahan rasa kantuk, sehingga menimbulkan gangguan tidur yang berpengaruh terhadap emosi, konsentrasi serta daya ingat sehari-hari (Liem, 2010).

2. Tar

   Tar terdiri dari beberapa senyawa hidrokarbon yang bersifat karsinogenik. Didalam tubuh, penyimpanan tar sebagian besar didalam paru-paru, sehingga kanker paru-paru yang paling umum terjadi pada perokok (Nururrahmah, 2014).

3. Karbonmonoksida (CO)

   Karbonmonoksida (CO) merupakan gas yang sangat beracun. Gas ini biasa dihasilkan dari kendaraan bermotor, asap rokok, asap pabrik, dan sebagainya. Apabila gas CO terhirup ke dalam tubuh, maka akan membentuk ikatan dengan hemoglobin membentuk karboksihemoglobin (COHb). Ikatan antara hemoglobin dengan CO 200-250 kali lebih kuat dibanding ikatan hemoglobin dengan oksigen. Hal ini menyebabkan terganggunya pengangkutan oksigen dari paru-paru ke jaringan, sehingga jaringan tubuh akan mengalami hipoksia (Rivanda, 2015).

Asap yang dihembuskan dari asap rokok dibedakan menjadi dua yaitu asap utama dan asap samping. Asap utama adalah bagian asap tembakau yang langsung dihisap oleh perokok (perokok aktif). Asap samping adalah bagian dari asap tembakau yang disebarkan ke ruang bebas dan dapat dihirup orang lain di sekitarnya (perokok pasif). Asap samping memiliki kandungan toksik yang lebih tinggi dibanding dengan asap utama (Nururrahmah, 2014).

Efek sitotoksik dari asap rokok, menyebabkan sel-sel spermatogenik yang mengisi tubulus seminiferus tidak dapat mempertahankan aktifitasnya. Dengan demikian timbul adanya perbedaan yang bervariasi pada sel-sel spermatogenik di

tubulus seminiferus. Tubulus seminiferus merupakan bagian utama testis yang menjadi tempat proses spermatogenesis. Terdapat sel-sel endokrin yang berfungsi mengeluarkan hormon testosteron terletak dijaringan ikat antar tubulus-tubulus. Sel leydig yang ada pada tubulus mengandung enzim yang dibutuhkan untuk sintesis testosteron. Penelitian yang telah dilakukan sebelumnya menunjukkan hasil bahwa penurunan yang terjadi pada diameter tubulus seminiferus diduga dikarenakan terhambatnya sekresi *Luteinizing Hormone* (LH) dihipofisis anterior yang berperan untuk menstimulasi pertumbuhan dan jumlah sel leydig. Sehingga berdampak pada terhambatnya kerja sel leydig dan terjadi penurunan sekresi testosteron. Penurunan kadar hormon testosteron dan *Follicle Stimulating Hormone* (FSH) inilah yang diduga dapat menimbulkan atrofi tubulus seminiferus (Yama, 2011).

Pada proses spermatogenesis, testosteron dan FSH memiliki peran cukup penting. Namun karena adanya steroid yang dapat menghambat *17-β hidroksi steroid oksido reduktase,* enzim yang mengubah androstenodion menjadi testosteron, sehingga bila terjadi defisiensi pada enzim tersebut dapat mengakibatkan penurunan jumlah testosteron yang berdampak pada terganggunya proses spermatogenesis dan terjadinya atrofi pada sel-sel spermatogenik. Penurunan jumlah sel spermatogenik akan menimbulkan penurunan ketebalan epitel germinel tubulus seminiferus (Malini, 2011).

Perubahan proses spermatogenesis secara mikroskopik dapat dilihat dari ukuran dan jumlah sel-sel penyusun tubulus seminiferus. Perubahan ini akan

mempengaruhi jumlah sel-sel spermatogenik (Soekanto, 2013). Kelainan pada testis akan mempengaruhi keberlangsungan proses spermatogenesis sehingga dapat mengurangi kualitas spermatozoa yang dihasilkan (Aziz, 2013).

2.2 Organ Testis

2.2.1 Anatomi dan Fisiologi Testis

Testis adalah bagian dari organ reproduksi pria. Testis berupa sepasang kelenjar oval di skrotum berukuran panjangnya sekitar 5cm (2 inc) dan diameternya 2,5 cm. setiap testis (tunggal) memiliki berat 10-15 gram. Testis berkembang didekat ginjal, dibagian posterior abdomen, dan biasanya mulai turun ke skrotum melalui kanalis inguinalis (saluran di dinding abdomen anterior) selama trimester kedua bulan ke-7 dari perkembangan janin. Membran serosa atau yang disebut tunika, yang berasal dari peritoneum dan terbentuk selama turunnya testis, sebagian akan menutupi bagian testis (Tortora, 2012).

Pada testis terdapat bagian utama yang memiliki peran penting yaitu tubulus seminiferus. Tubulus seminiferus mengandung dua jenis sel, yaitu sel spermatogenik yang menghasilkan sperma, dan sel sertoli sebagai penyokong proses spermatogenesis. Dalam bagian lumen tubulus seminiferus yang matang dapat ditemukan sel spermatosit primer, spermatosit sekunder, spermatid, dan sel sperma. Sel sertoli terdapat dibagian membran tubulus hingga bagian lumen yang berperan untuk melindungi dan mendukung perkembangan sel sperma (Tortora, 2012).

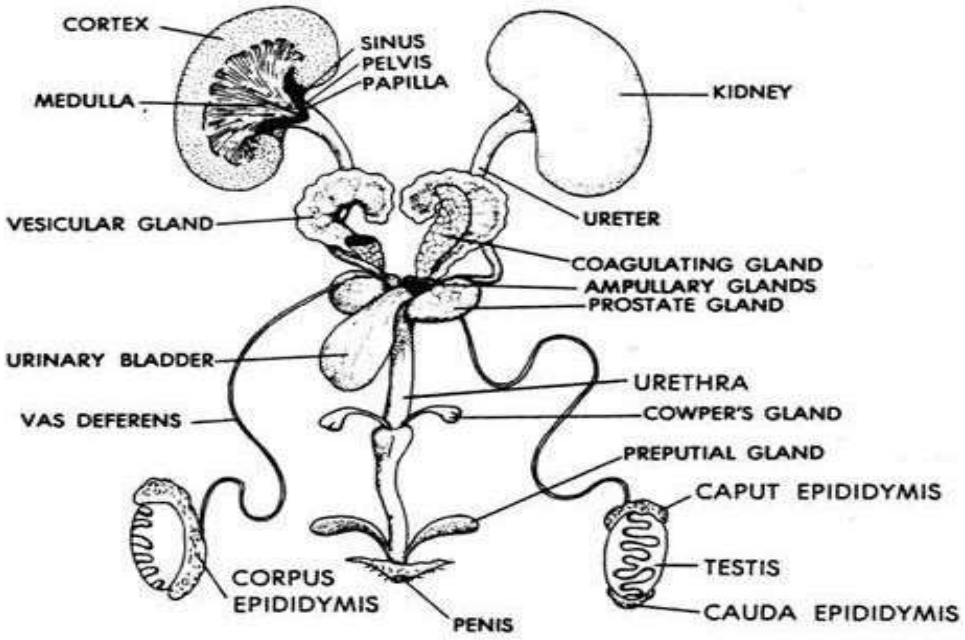

Gambar 3. Anatomi sistem reptoduksi tikus putih jantan (Suckow, 2006).

Sistem reproduksi tikus jantan terdiri dari testis dan skrotum, epididimis, duktus deferens, kelenjar aksesorius diantaranya (kelenjar vesikulosa, prostat dan bulbouretralis), uretra dan penis. Epididimis sebagai tempat-tempat penyimpanan spermatozoa yang telah matang, akan diteruskan ke duktus deferen yang akan naik melalui kanalis inguinalis masuk ke dalam pelvis, lalu berlanjur ke duktus ejakulatorius yang merupakan segmen terminal yang membuka ke arah uretra prostat (Maula, 2014).

Testis memiliki fungsi ganda yaitu menghasilkan sperma dan mengeluarkan testosteron. Testosteron merupakan suatu hormon steroid yang berasal dari molekul prekursor kolesterol, sama dengan hormon estrogen dan progesteron. Setelah diproduksi, sebagian testosteron disekresikan ke dalam darah terikat

dengan protein plasma untuk memulai kerjanya dan sebagian akan mengalir ke lumen tubulus seminiferus. Efek testosteron dapat dikelompokkan menjadi lima kategori, yaitu (1) efek pada sistem reproduksi sebelum lahir; (2) efek pada jaringan spesifik seks setelah lahir; (3) efek terkait reproduksi lainnya; (4) efek pada karakteristik seks sekunder, dan; (5) efek non-reproduksi (Sherwood, 2014).

2.2.2 Histologi Testis

Testis dikelilingi oleh jaringan ikat kolagen yang disebut tunika albuginea. Tunika albuginea menebal pada bagian permukaan posterior testis dan membentuk mediastinum testis, tempat fibrosa penetrasi organ tersebut dan membagi kelenjar menjadi ±250 kompartemen piramid atau lobulus testis. Setiap lobulus berisi satu sampai empat tubulus seminiferus yang dikelilingi jaringan ikat longgar interstisial yang banyak mengandung pembuluh darah dan limfe, saraf, dan sel interstisial (sel leydig) endokrin yang menyekresi testosteron. Setiap testis memiliki 250-1000 tubulus seminiferus dilobulusnya. Tubulus seminiferus memiliki diameter berukuran 150-250 prm dan panjang 30-70 cm. Sperma yang dihasilkan dalam tubulus dengan kecepatan sekitar 2 x 108 per hari pada pria dewasa. Setiap tubulus seminiferus dilapisi oleh suatu epitel khusus dan kompleks yang disebut epitel germinal atau epitel seminiferus. Membran basal epitel ini dilapisi oleh jaringan ikat fibrosa, dengan suatu lapisan terdalam yang mengandung sel mioid gepeng dan menyerupai otot polos yang memungkinkan kontraksi lemah tubulus (Mescher, 2014).

Produksi spermatozoa tiap hari per testis pada tikus adalah 35,4x106/mL dan pada manusia yakni sebesar 45,5x106/mL. Tubulus seminiferus tikus lebih tebal dari pada manusia yaitu sebesar 347±5 µm pada tikus dan 262±9 µm pada manusia, tetapi pembatas tubulus pada tikus lebih jauh tipis dibanding manusia (1,4±1 µm vs 15,9±3,4 µm). Epitel seminiferus tikus mengandung 40% lebih sel spermatogenik dari volumenya, dua kali lebih banyak dari epitel seminiferus manusia. Spermatozoa pada tikus lebih panjang dibandingkan dengan spesies mamalia lainnya, termasuk manusia dan hewan lainnya dan biasanya panjangnya sekitar 150-2000 mm. Kepala sperma pada tikus berbentuk kail yang sama seperti hewan pengerat lainnya (Maula, 2014).

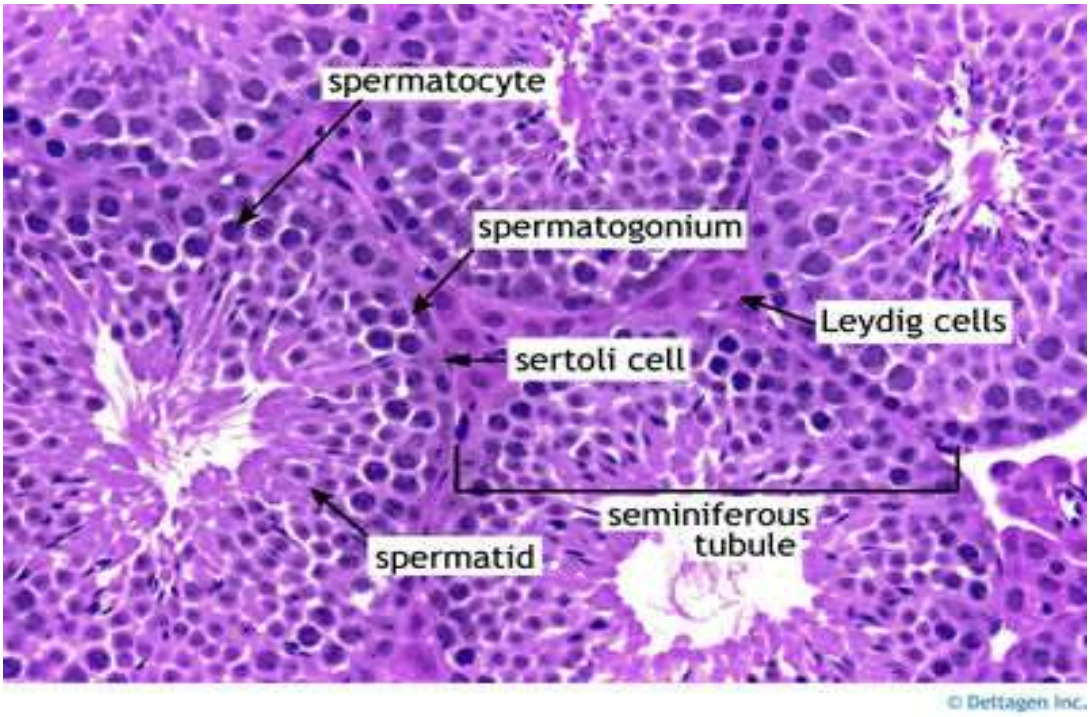

Gambar 4. Histologi testis tikus putih pada perbesaran 400x (Ross *et al.*, 2016).

Ketebalan tubulus seminiferus dapat diukur dengan mengukur jarak terpanjang dan jarak terpendek dari tubulus seminiferus (Bustam, 2012) . Spermatogenesis

pada tikus terdiri dari 14 tahap, membutuhkan waktu 12 hari untuk melewati 1 siklus. Sel spermatogonium memerlukan 4 kali siklus untuk berubah menjadi spermatozoa, dengan bentuk kepala spermatozoa tikus yang dihasilkan berbentuk seperti kail. Berdasarkan siklus spermatogenesisnya, pembentukan spermatozoa memakan waktu 48 hari (Larasaty, 2014).

2.3 Stres Oksidatif dan Antioksidan

Stres oksidatif adalah suatu kondisi adanya ketidakseimbangan antara senyawa prooksidan dan antioksidan. Hal ini terjadi jika produksi *Reactive Oxygen Species* (ROS) destruktif melampaui kadar antioksidan dalam tubuh. Stres oksidatif dapat menyebabkan terjadinya kerusakan sel. Selain ROS, terdapat radikal bebas lain yang dapat menimbulkan kerusakan yaitu *Reactive Nitrogen Species* (RNS). ROS terdiri dari molekul-molekul derivat oksigen radikal dan non-radikal. Molekul radikal oksigen tersebut contohnya adalah ion hidroksil, *superoxide*, *nitric oxide*, dan lain sebagainya. Molekul ROS derivat oksigen non-radikal yaitu ozon, lipid peroksida, dan hidrogen peroksida (Makker dkk., 2009).

Radikal bebas dalam tubuh kita terbentuk melalui peristiwa metabolisme sel normal, peradangan, kekurangan gizi, dan akibat respons terhadap pengaruh dari luar tubuh seperti polusi lingkungan, sinar ultraviolet, dan asap rokok. Lingkungan yang tercemar, kesalahan pola makan, dan gaya hidup, mampu memicu terbentuknya radikal bebas yang merusak tubuh (Mega dan Swastini, 2010).

ROS yang tersusun atas elektron tunggal memiliki efek merusak makromolekul dan merupakan radikal bebas. ROS akan diproduksi oleh saat proses metabolisme, respirasi seluler, dan dalam keadaan patologis tertentu. Jika keadaan normal, produksi dan destruksi ROS terjadi secara seimbang. Namun, jika kadar ROS tinggi dapat menimbulkan kerusakan oksidatif dan terjadi *tissue injury* (kerusakan jaringan). Salah satu pengaruhnya adalah penekanan pada proses spermatogensis (Shalaby, 2011).

Antioksidan digolongkan dalam dua jenis berdasarkan sumbernya, yaitu antioksidan alami dan sintetik. Contoh antioksidan alami antara lain vitamin A, vitamin C, seng (Zn), fenol dan sebagainya. Antioksidan sintetik adalah antioksidan yang berasal dari hasil sintesa reaksi kimia. Contoh antioksidan sintetik adalah *Butylated Hidroxyanisole* (BHA), *Butylated Hidroxytoluene* (BHT), *Tert-Butylated Hidroxyquinone* (TBHQ), dan tokoferol (Sayuti & Yenrina, 2015).

Selain itu, antioksidan juga dibedakan berdasarkan aktivitas kerjanya, yaitu antioksidan enzimatik dan non-enzimatik. Antioksidan enzimatik bekerja dengan memecah dan menghilangkan radikal bebas. Antioksidan enzimatik akan mengubah produk oksidatif berbahaya menjadi hidrogen peroksida (H_2O_2) dan kemudian menjadi molekul air dengan berbagai proses yang melibatkan kofaktor seperti tembaga, seng, mangan, dan besi. Antioksidan non-enzimatik bekerja dengan cara menghambat reaksi berantai terbentuknya radikal bebas. Beberapa contoh antioksidan non-enzimatik adalah vitamin C, vitamin E, polifenol

tanaman, keratinoid, dan glutation. Kedua jenis antioksidan diatas akan memodulasi reaksi radikal bebas. Antioksidan enzimatik dapat mengurangi kadar lipid hidroperoksida dan H_2O_2 sehingga berperan penting dalam pencegahan peroksidasi lipid dan mempertahankan struktur serta fungsi membran sel. Contoh antioksidan enzimatik antara lain CAT, GSHPx, SOD, dan peroxiredoxin I-IV (Shahidi dan Zhong, 2010).

2.4 Bakau Minyak *(Rhizophora apiculata)* dan Manfaatnya

Bakau merupakan tanaman utama pada ekosistem mangrove yang berada di pesisir pantai. Tumbuhan ini tesebar secara luas diberbagai negara termasuk Indonesia. Adapun nomenklatur bakau minyak sebagai berikut:

a. Kingdom : Plantae
b. Divisi : Tracheophyta
c. Kelas : Magnoliopsida
d. Bangsa : Rhizophorales
e. Suku : Rhizoporaceae
f. Marga : Rhizophora
g. Jenis : *Rhizophora apiculata (*Duke *et al*., 2010).

Mangrove terdiri atas berbagai jenis seperti semak, palma, dan tumbuhan paku-pakuan. Secara umum, mangrove diklasifikasikan ke dalam famili *Rhizophoraceae, Aviciniaceae, Sonneratiaceae,* dan *Ceriops* (Sulistyowati, 2009).

Bakau *(Rhizophora apiculata)* atau dikenal dengan nama bakau minyak, bakau tanduk, bakau kacang dan sebagainya pada daerah setempat merupakan pohon yang dapat tumbuh dengan ketinggian mencapai 30 m dan dengan diameter batang mencapai 50 cm. Akar bakau yang khas mampu tumbuh hingga mencapai 5 m dan kadang-kadang memiliki akar udara yang keluar dari cabang. Kulit kayu bewarna abu-abu tua dan berubah-ubah. Daun bakau memiliki kulit dan warna hijau tua dengan hijau muda pada bagian tengah dan kemerahan di bagian bawah. Ukuran daun 7-19 x 3,5-8 cm sedangkan gagang daun panjangnya 17-35 mm dan warnanya kemerahan. Bunga bakau merupakan bunga tidak sempurna dan biseksual. Ukuran bunga dapat mencapai 14 mm dan bewarna putih kekuningan. Buah bakau memiliki tekstur kasar dan bewarna bulat memanjang seperti buah pir, warna cokelat, panjang 2,5-3,5 cm, dan berisi satu biji fertil (Noor *et al*., 2006).

Habitat bakau pada tanah berlumpur, halus, dalam dan tergenang pada saat normal. Bakau memiliki toleransi terhadap kadar garam hingga 65 ppt dan tumbuh optimal dengan kadar garam 8-15 ppt. Bakau merupakan tumbuhan yang kuat dan tumbuh dengan cepat. Media tanam dengan jumlah sedimen tinggi mengakibatkan peningkatan mortalitas benih bakau. (Noor *et al.*, 2006; Duke *et al*., 2010).

(a)

(b)

(c)

(d)

Gambar 5. Bagian-bagian tanaman bakau minyak a. bunga; b. daun; c. pohon; d. buah (Chandran, 2012; Duke, 2006).

Hasil uji fitokimia pada tanaman bakau minyak *(Rhizophora apiculata)* menunjukkan bahwa komponen alkaloid terdapat pada ekstrak metanol dan n-heksana batang, kulit batang, dan bagian akar tanaman. Komponen flavonoid terdapat pada ekstrak etil asetat dan metanol bagian batang, kulit batang, dan akar. Kelompok senyawa steroid hanya terdapat pada ekstrak metanol batang dan kulit batang, serta ekstrak etil asetat kulit batang. Komponen senyawa tanin hanya terdapat pada ekstrak metanol batang, kulit batang, dan akar (Abdullah, 2011). Adanya kandungan flavonoid dan steroid dalam ekstrak kasar *R. apiculata*, diduga akan memberikan efek inhibisi yang cukup besar pada radikal bebas, hal ini berdasarkan penelitian sebelumnya bahwa kelompok senyawa yang aktif sebagai inhibitor tirosinase adalah kelompok senyawa golongan flavonoid dan steroid (Chang, 2009).

Hasil penelitian yang telah dilakukan Rahim *et al*, 2008 menyebutkan bahwa aktivitas antioksidan dari ekstrak kulit batang *R. apiculata* memiliki kemampuan yang tinggi dalam menghambat pembentukan radikal bebas DPPH, hal ini disebabkan adanya kandungan tannin, dan senyawa fenolik seperti flavonoid dalam kulit batang tersebut. Pada bagian kulit batang *Rhizopora apiculata* juga dihasilkan tanin yang bermanfaat sebagai sumber antioksidan alami. Tanin merupakan senyawa aktif metabolit sekunder yang diketahui mempunyai beberapa khasiat yaitu sebagai astringen, anti diare, anti bakteri dan antioksidan. Tanin merupakan senyawa polifenol dengan berat molekul yang tinggi (Mr > 500) (Rahim, 2008).

2.5 Kerangka Teori

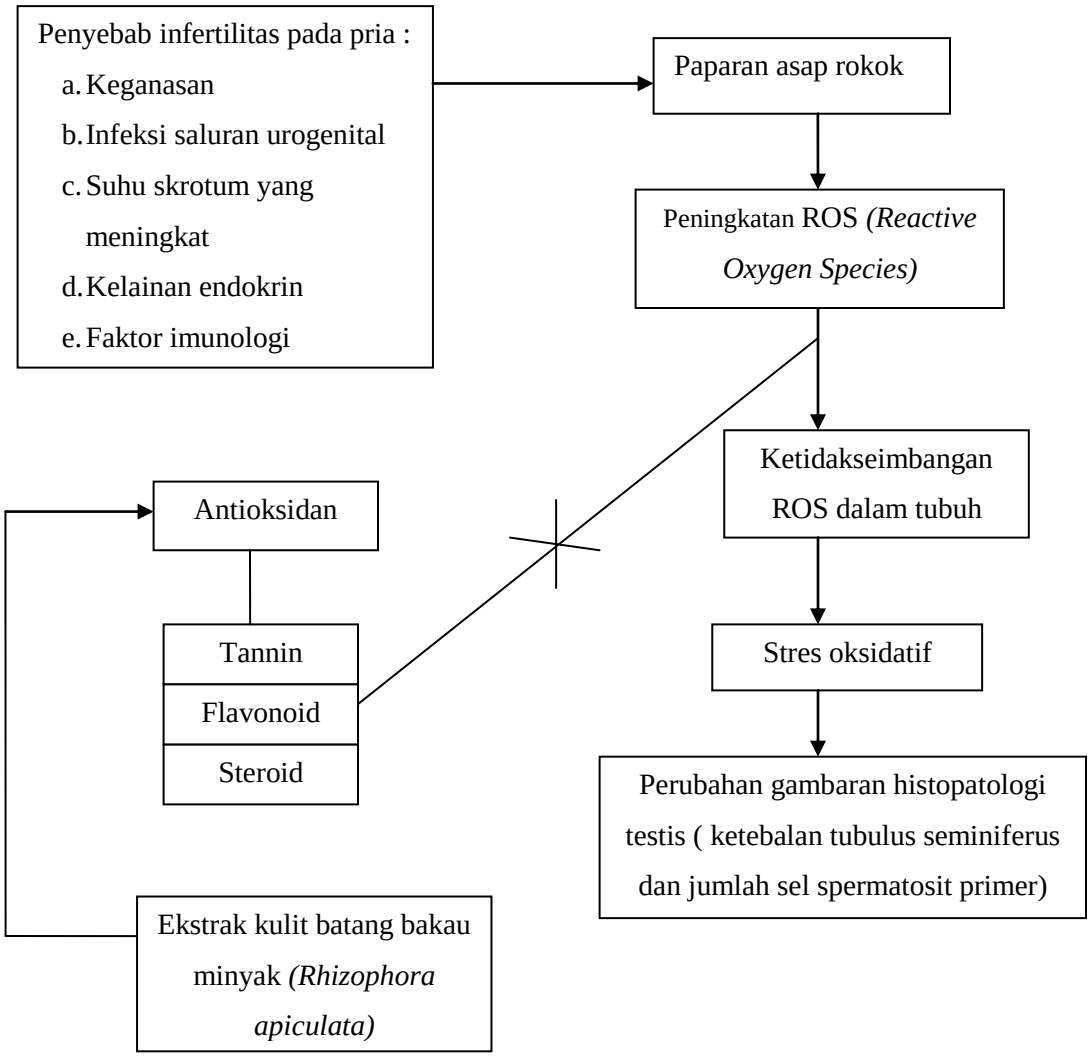

Gambar 6. Kerangka Teori (Abdullah, 2011; Lim *et al.*, 2011; Nimse *et al.*, 2015).

2.6 Kerangka Konsep

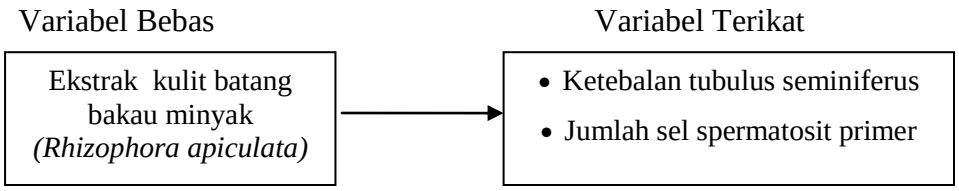

Gambar 7. Kerangka Konsep

2.7 Hipotesis

a. Terdapat pengaruh pemberian ekstrak etanol 96% kulit batang bakau minyak *(Rhizophora apiculata)* terhadap jumlah rerata sel spermatosit primer tikus putih jantan (*Rattus norvegicus*) galur *Sprague-dawley* yang dipaparkan asap rokok.

b. Terdapat pengaruh pemberian ekstrak etanol 96% kulit batang bakau minyak *(Rhizophora apiculata)* terhadap ketebalan tubulus seminiferus tikus putih jantan (*Rattus norvegicus*) galur *Sprague-dawley* yang dipaparkan asap rokok.

BAB 3
METODE PENELITIAN

3.1 Desain Penelitian

Desain penelitian ini adalah penelitian eksperimental dengan menggunakan metode acak terkontrol dengan pola *Post-test Control Group Design*. Pengambilan data hanya dilakukan pada saat akhir penelitian setelah sampel diberikan perlakuan. Perbandingan dilakukan pada hasil akhir yang didapat dari 2 kelompok kontrol dan 3 kelompok perlakuan.

3.2 Waktu dan Tempat Penelitian

Waktu pelaksanaan penelitian dimulai pada bulan September 2018 sampai Januari 2019. Penelitian dilakukan di Fakultas Kedokteran Unila. Hewan coba dipelihara di *Animal House* Fakultas Kedokteran Unila, terminasi hewan coba dilakukan di Laboratorium Biokimia Fakultas Kedokteran Unila, pembuatan preparat setelah perlakuan dilakukan di Laboratorium Patologi Anatomi Fakultas Kedokteran Unila dan pembuatan ekstrak di Laboratorium Kimia Organik FMIPA Unila.

3.3 Subjek Penelitian

3.3.1 Populasi

Tikus putih jantan *(Rattus norvegicus)* galur *Sprague-dawley* berumur 2,5-3 bulan atau 10-12 minggu dengan berat badan 200-250 gram yang diperoleh dari Balai Veterine Palembang.

3.3.2 Sampel

Sampel penelitian ini adalah organ testis tikus putih jantan *(Rattus norvegicus)* galur *Sprague-dawley* yang telah diberi perlakuan dengan dosis tertentu dan dalam rentang waktu tertentu. Besar sampel dapat dihitung dengan metode rancangan acak lengkap dengan menggunakan rumus Frederer.

Rumus Frederer :

$$(t-1)(n-1) \geq 15,$$

keterangan

t= jumlah kelompok perlakuan

n= jumlah sampel setiap kelompok perlakuan

Pada penelitian ini akan menggunakan 3 kelompok perlakuan dan 2 kelompok kontrol sehingga dapat diperoleh estimasi besar sampel sebanyak :

$$(t-1)(n-1) \geq 15$$

$$5(n-1) \geq 15$$

$$5n-5 \geq 15$$

$$5n \geq 20$$

$$n \geq 4$$

koreksi pada subjek penelitian dilakukan untuk antisipasi terjadinya *drop out* eksperimen dengan menggunaan rumus yaitu :

$$N = \frac{n}{1-f}$$

keterangan :

N= besar sampel koreksi

n= besar sampel awal

f= perkiraan proporsi *drop out* sebesar 10%

Berdasarkan rumus diatas, untuk mengantisipasi *drop out* estimasi besar sampel yang diperoleh sebanyak :

$$N = \frac{4}{1-f}$$

$$N = \frac{4}{1-10\%}$$

$$N = \frac{4}{1-0,1}$$

$$N = \frac{4}{0,9}$$

$$N = 5$$

Jadi didalam penelitian ini dibutuhkan 25 tikus putih jantan *(Rattus norvegicus)* galur *Sprague-dawley* yang terbagi dalam 5 kelompok dengan tiap kelompok terdiri dari 5 ekor tikus. Kelompok perlakuan tersebut, antara lain :

Tabel 1. Kelompok Perlakuan

No.	Kelompok	Perlakuan
1.	Kelompok kontrol negatif K(-)	Kelompok tikus yang tidak diberi paparan asap rokok dan tidak diberi ekstrak kulit batang bakau minyak *(Rhizophora apiculata)*
2.	Kelompok kontrol postif K(+)	Kelompok tikus yang diberi paparan asap rokok 24 batang selama 30 hari dan tidak diberi ekstrak kulit batang bakau *(Rhizophora apiculata)*
3.	Kelompok perlakuan 1 (P1)	Kelompok tikus yang diberi paparan asap rokok 24 batang selama 30 hari dengan pemberian dosis 28,275 mg/kgBB ekstrak kulit batang bakau minyak *(Rhizophora apiculata)*
4.	Kelompok perlakuan 2 (P2)	Kelompok tikus yang diberi paparan asap rokok 24 batang selama 30 hari dengan pemberian dosis 56,55 mg/kgBB ekstrak kulit batang bakau minyak *(Rhizophora apiculata)*
5.	Kelompok perlakuan 3 (P3)	Kelompok tikus yang diberi paparan asap rokok 24 batang selama 30 hari dengan pemberian dosis 113,10 mg/kgBB ekstrak kulit batang bakau minyak *(Rhizophora apiculata)*

3.3.3 Kriteria Inklusi

a. Sehat (tikus dengan bulu tidak rontok dan tidak kusam, aktivitas aktif, dan konsumsi pakan dalam jumlah normal)

b. Berjenis kelamin jantan

c. Berusia 2,5-3 bulan

d. Berat badan 200-250 gram

3.3.4 Kriteria Eksklusi

a. Tikus mengalami penurunan berat badan >10% setelah masa adaptasi (satu minggu) di laboratorium.

b. Mati selama masa penelitian

3.4 Alat dan Bahan

3.4.1 Alat Penelitian

Alat-alat yang digunakan antara lain :

1) Sonde lambung
2) Spuit oral 1 cc
3) Spuit 10 cc
4) Pengaduk
5) *Vacuum rotary evaporator*
6) Pemanas *water bath*
7) Kandang hewan percobaan
8) Tempat makan dan minum tikus
9) Neraca elektronik dengan kapsitas/daya baca 3000 g/0,01 g untuk menimbang berat badan tikus.
10) Mesin penggiling
11) Kertas saring
12) Labu erlenmeyer
13) Gelas ukur
14) Pipet ukur

15) Alat bedah minor
16) Kotak pemaparan asap rokok
17) Mikroskop cahaya
18) Kamera digital
19) *Handscoon* dan masker
20) *Cover glass*
21) *Object glass*
22) *Rotatory microtome*
23) *Platening table*
24) *Staining jar*
25) *Embedding cassette*
26) *Paraffin dispenser*

3.4.2 Bahan Penelitian

1) Kulit batang bakau minyak *(Rhizophora apiculata)*
2) Etanol 96%
3) Tikus Putih *(Rattus norvegicus)* jantan galur *Sprague-dawley*
4) Pakan tikus
5) Air minum tikus
6) Sekam untuk kandang tikus
7) Larutan formalin 10 % untuk fiksasi
8) Alkohol 70%
9) Alkohol absolut

10) *Xylol* I dan II

11) Pewarna Hematoksilin dan Eosin (H&E)

12) Minyak emersi

3.5 Identifikasi Variabel

Dalam penelitian ini digunakan beberapa variabel yang nantinya akan digunakan dalam penelitian. Variabel dalam penelitian ini dibagi ke dalam beberapa bagian, yaitu variabel bebas dan variabel terikat.

3.5.1 Variabel Bebas

Variabel bebas dalam penelitian ini adalah ekstrak kulit batang bakau minyak *(Rhizophora apiculata)*

3.5.2 Variabel Terikat

Variabel terikat dalam penelitian ini adalah gambaran histopatologi testis tikus putih jantan yang meliputi ketebalan tubulus seminiferus dan jumlah sel spermatosit primer

3.5.3 Definisi Operasional

Tabel 2. Definisi Operasional

No.	Variabel	Definisi	Cara Ukur	Alat Ukur	Hasil Ukur	Skala Ukur
1.	Ekstrak kulit batang bakau minyak	Dosis pemberian ekstrak kulit batang bakau *(Rhizophora apiculata)*	Memasukkan sonde ke lambung tikus dengan dosis ekstrak bakau yang disesuaikan	Neraca	Larutan dengan dosis dan berat tertentu Dosis 1 : 28, 275 Dosis 2 : 56,55 Dosis 3 : 113,10	Kategorik
2.	Jumlah rerata spermatosit primer	Spermatosit primer memiliki inti yang besar, kromatin seperti benang-benang panjang.	Diukur dengan mikroskop perbesaran 200x lalu dibagi 4 lapang pandang, tiap lapang pandang dipilih tubulus yang sesuai dan dihitung jumlah sel spermatosit primer	Mikroskop	Jumlah rerata spermatosit primer	Numerik
3.	Ketebalan tubulus seminiferus	Tubulus seminiferus yang berbentuk bulat.	Diukur dengan mikroskop perbesaran 200x. tiap sampel dilakukan pada 1 tubulus lalu dihitung reratanya.	Mikroskop	Ketebalan tubulus seminiferus	Numerik

3.6 Prosedur Penelitian

3.6.1 Aklamatisasi Hewan Coba

Hewan coba yang akan digunakan adalah tikus putih jantan. Aklamatisasi tikus putih jantan dilakukan di *animal house* Fakultas Kedokteran Universitas Lampung selama 7 hari. Tikus putih jantan di tempatkan secara acak dalam 5 tempat dengan masing masing tempat berisi 5 ekor tikus putih jantan. Dilakukan penimbangan dan penandaan pada tikus putih.

Tikus ditempatkan pada kandang dengan ukuran 40 x 30 x 20 cm yang terbuat dari bahan plastik dan tutup berupa kawat besi. Tikus diberi makan sesuai 10% berat badan, yaitu sekitar 20-25 gram/ekor/hari. Pakan diberikan pada pagi hari pukul 07.00 dan sore hari pukul 16.00. Air minum diberikan secara ad libitum. Kebersihan kandang dilakukan dengan cara penggantian sekam setiap 3 hari (Garber *et al.,* 2011; Widiartini *et al.,* 2013).

3.6.2 Pembuatan Ekstrak Kulit Batang Bakau

Bakau minyak didapatkan dari Lampung Timur. Bagian tanaman dipisahkan antara bagian batang, kulit batang, dan akar. Pembuatan ekstrak kulit batang bakau minyak menggunakan 600 gram yang dicuci dan dipotong-potong. Kulit batang bakau dicuci lalu dikeringkan didalam lemari pengering, kemudian dibuat menjadi bentuk serbuk dengan blender atau mesin penyerbuk. Serbuk simplisia kulit batang bakau minyak direndam di dalam pelarut etanol 96% sebanyak 1,5 L selama 2 jam pertama sambil sekali-kali diaduk, kemudian didiamkan selama 24

jam. Hasil campuran dengan pelarut etanol 96% disaring dengan kertas saring untuk mendapatkan filtrat. Filtrat yang diperoleh diuapkan dengan *rotatory evaporator* 50 °C (Istiqomah, 2013; Mustofa *et al*., 2014).

Ekstrak kulit batang bakau minyak diambil 1 ml lalu dibiarkan hingga kering selama 24 jam dalam suhu ruang. Hasil yang sudah mengering ditimbang sehingga didapatkan berat jenis dan volume masing-masing 0,0872 gram/ml dan 52 ml (Vijayavel *et al.*, 2006).

Menurut penelitian sebelumnya, didapatkan dosis ekstrak bakau minyak efektif yaitu 56,55 mg/KgBB (Marini, 2018; Mustofa *et al*, 2018). Oleh karena itu, peneliti menggunakan dosis 56,55 mg/KgBB. Dosis pertama diturunkan menjadi 28,275 mg/KgBB dan dosis ketiga dinaikkan menjadi 113,10 mg/KgBB. Perhitungan dosis ekstrak bakau minyak pada tikus yang memiliki BB 200 gram :

Dosis 1 ekstrak bakau minyak:

$$28{,}275\frac{mg}{kgBB} \text{ x } 0{,}2 \text{ kg} = 5{,}655 \text{ mg}$$

Dosis 2 ekstrak bakau minyak :

$$56{,}55\frac{mg}{kgBB} \text{ x } 0{,}2 \text{ kg} = 11{,}31 \text{ mg}$$

Dosis 3 ekstrak bakau minyak :

$$113{,}10\frac{mg}{kgBB} \text{ x } 0{,}2 \text{ kg} = 22{,}62 \text{ mg}$$

3.6.3 Pemaparan Radikal Bebas (Asap Rokok)

Pemaparan asap rokok dilakukan dengan menggunakan *smoking chamber* yang dilengkapi dengan enam lubang, yaitu satu lubang untuk dihubungkan dengan air pump dan lima lubang untuk sirkulasi udara. *Air pump* menggunakan spuit 20 cc dan dihubungkan dengan selang karet sepanjang 10 cm yang dimasukkan ke dalam lubang *smoking chamber* (Ayu, 2014).

Pemaparan asap rokok terhadap tikus putih jantan galur *Sprague-dawley* menggunakan 24 batang rokok kretek selama 30 hari setelah pemberian ekstrak kulit batang bakau supaya terjadi proses absorbsi terhadap ektrak tersebut. Perlakuan ini dilakukan karena pada penelitian sebelumnya pemaparan asap rokok dengan dosis 24 batang/hari selama 30 hari secara histopatologi menunjukan pembentukan sel busa pada tunika intima sampai media pembuluh darah aorta tikus (Lapatta, 2013).

3.6.4 Terminasi Hewan Coba

Setelah 30 hari diberi perlakuan, setiap tikus jantan dari seluruh kelompok dianastesi dengan larutan eter secara inhalasi untuk mengurangi nyeri, distres atau kecemasan. Lalu dilakukan proses terminasi dan pembedahan secara ventral atau laparotomi untuk mengambil organ testis sebagai sediaan mikroskopis. Pembuatan sediaan mikroskopis dengan metode parafin dan pewarnaan H&E.

3.6.5 Prosedur Pembuatan Preparat

Pembuatan preparat histopatologi pada organ testis dilakukan dengan prosedur sebagai berikut :

a. Fiksasi

Jaringan yang akan dibuat sediaan histopatologinya difiksasi dalam larutan *Buffer Neutral Formalin* (BNF) 10% selama 24 jam hingga mengeras (matang). Kemudian dicuci dengan air sebanyak 3-5 kali. Sampel organ yang terfiksasi dengan sempurna selanjutnya dilakukan *trimming* setebal ± 3 mm. potongan kemudian dimasukkan dalam *embedding cassette*.

b. Dehidrasi

Proses dehidrasi dimasukkan untuk menarik air dari jaringan dan mencegah terjadinya pengerutan sampel yang diuji. Dehidrasi dilakukan dengan cara merendam sampel dalam larutan alkohol dengan konsentrasi bertingkat (75%, 96% dan alkohol absolut). Proses perendaman pada masing-masing konsentrasi alkohol dilakukan selama 2 jam. Proses dehidrasi dilakukan dengan menggunakan mesin otomatis yaitu *automatic tissue processor*.

c. *Clearing*

Proses *clearing* atau penjernihan dilakukan 2 tahap dengan menggunakan *xylol* I dan *xylol* II masing-masing selama 1 jam. *Xylol* berfungsi untuk melarutkan alkohol dan parafin.

d. Impregnasi

Impregnasi adalah proses pengisian ke dalam pori-pori jaringan. Pengisian pori-pori jaringan ini dimaksudkan untuk mengeraskan jaringan agar mudah dipotong dengan pisau mikrotom. Impregnasi dilakukan dengan menggunakan parafin selama 2 jam dalam oven suhu 65°C. Parafin yang digunakan adalah *parafin histoplast.*

e. *Embedding* dan *Blocking*

Embedding atau *blocking* adalah proses penanaman jaringan dalam blok parafin. Parafin yang digunakan adalah *parafin histoplast*. Proses *embedding* dilakukan dengan menggunakan alat *tissue embedding console*. Langkah-langkah dilakukan *embedding*, antara lain :

1. Parafin cair disiapkan dengan memasukkan parafin kedalam cangkir organ dan dimasukkan dalam oven dengan suhu diatas 58°C.
2. Parafin cair dituangkan kedalam pan.
3. Dipindahkan satu persatu dari *embedding cassette* ke dasar pan dengan mengatur jarak yang satu dengan yang lainnya.
4. Pan dimasukkan ke dalam air.
5. Parafin yang berisi potongan testis dilepaskan dari pan dengan dimasukkan ke dalam suhu 4-6°C beberapa saat.
6. Parafin dipotong sesuai dengan letak jaringan yang ada dengan menggunakan *scalpel* atau pisau hangat.

7. Potongan parafin diletakkan pada balok kayu, diratakan pinggirnya, dan dibuat ujungnya sedikit meruncing.
8. Memblok parafin, siap dipotong dengan mikrotom.

f. *Sectioning*

Sectioning adalah proses pemotongan jaringan dengan menggunakan mikrotom dengan ketebalan 4-5µm. pemotongan dilakukan dengan alat *rotary microtome spencer*. Dipilih lembaran potongan yang paling baik, diapungkan pada air, dan dihilangkan kerutannya. Lembaran jaringan dipindahkan kedalam *water bath* suhu 60°C selama beberapa detik sampai mengembang sempurna. Kemudian lembaran jaringan tersebut diambil dengan slide bersih dan ditempatkan ditengah atau pada sepertiga atas atau bawah. Selanjutnya sediaan diletakkan pada gelas objek dan disimpan dalam inkubator dengan suhu 37ºC selama 24 jam.

3.6.6 Pewarnaan Hematoksilin-Eosin

Sebelum melakukan pewarnaan, preparat histopatologi dideparafinisasi dengan larutan *xylol* (I dan II) selama dua menit. Kemudian dilakukan proses rehidrasi dengan cara mencelupkan sediaan ke dalam alkohol bertingkat (alkohol absolut, alkohol 96% dan alkohol 80%). Perendaman dalam alkohol 96% dan 80% dilakukan selama 1 menit. Kemudian sediaan dicuci dengan air yang mengalir (air kran) selama 1 menit. Sediaan diwarnai dengan pewarna *Mayer's Hematoxyllin* dengan tahapan sebagai berikut :

a. Preparat direndam dalam larutan *Mayer's Hematoxyllin* selama 8 menit

b. Dicuci dengan air mengalir (air kran) selama 30 detik
c. Dicelupkan ke dalam larutan lithium karbonat selama 15-30 detik
d. Dicuci dengan air mengalir (air kran) selama 2 menit
e. Preparat direndam dalam larutan eosin selama 2 – 3 menit
f. Cuci dengan air mengalir (air kran) selama 30-60 detik
g. Preparat dicelupkan ke dalam larutan alkohol 96% dan alkohol absolut sebanyak 10 kali celupan, absolut II selama 2 menit, *xylol* I selama satu menit dan *xylol* II selama dua menit
h. *Mounting*, setelah tahapan pewarnaan, sediaan ditetesi dengan bahan mounting yaitu entelan dan ditutup dengan *cover glass.*

3.6.7 Gambaran Histopatologi Testis

Gambaran kerusakan mikroskopis testis dengan melakukan pengamatan terhadap sediaan histopatologi menggunakan mikroskop cahaya. Bagian yang akan diukur dari histopatologi testis adalah ketebalan tubulus seminiferus dan jumlah rerata sel spermatosit primer. Jumlah sel spermatosit primer akan diamati dengan mikroskop perbesaran 200x lalu dibagi 4 lapang pandang, tiap lapang pandang dipilih tubulus yang sesuai dan dihitung jumlah sel spermatosit primer. Ketebalan tubulus seminiferus diamati dengan mikroskop perbesaran 200x. tiap sampel dilakukan pada 1 tubulus lalu dihitung rata-ratanya.

3.7 Alur Penelitian

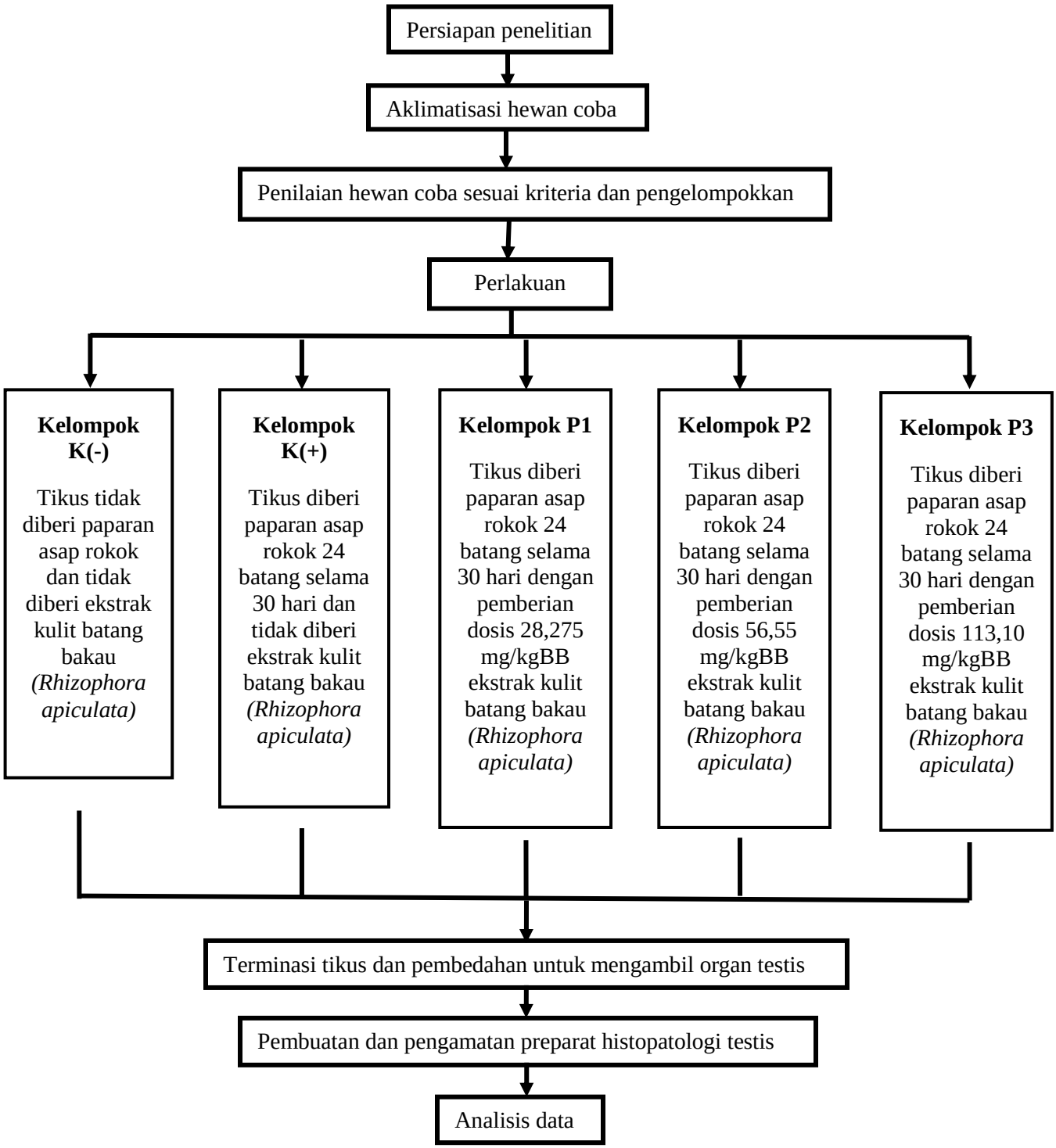

Gambar 8. Alur Penelitian

3.8 Analisis Statistika

Kelompok penelitian terdiri dari 5 kelompok , yaitu 3 kelompok perlakuan dan 2 kelompok kontrol. Pada tiap kelompok, data yang terkumpul dianalisis menggunakan program perangkat lunak statistik yaitu SPSS *(Statistical Package for the Social Sciences)* dengan jenis analisis bivariat. Analisis bivariat adalah analisa yang digunakan untuk mengetahui hubungan antara variabel bebas dan variabel terikat dari penelitian. Untuk mengetahui analisis data hasil penelitian termasuk data parametrik atau non parametrik, sebelumnya data diuji normalitas dan homogenitasnya. Uji normalitas dengan uji *Shapiro-Wilk* karena jumlah sampel ≤50, dilanjutkan dengan uji homogentitas *Levene* untuk mengetahui varian data homogen atau tidak. Data yang menunjukkan hasil normal dan homogen selanjutnya dilakukan uji parametrik yaitu *one way* ANOVA. Uji *one way* ANOVA merupakan metode statistik parametrik yang digunakan untuk menguji perbedaan rerata kelompok perlakuan dan kelompok kontrol dan data terdistribusi normal serta variansi datanya homogen. Hipotesis dianggap bermakna apabila $p<0,05$ ($a= 0,05$). Bila pada uji *one way* ANOVA menghasilkan $p<0,05$ maka dilanjutkan dengan analisis *post-hoc* untuk melihat perbedaan tiap kelompok perlakuan (Dahlan, 2014).

3.9 Etika Penelitian

Ethical Clearance penelitian ini telah disetujui oleh Komisi Etik Fakultas Kedokteran Universitas Lampung dengan nomor surat

5291/UN26.18/PP.05.02.00/2018. Prinsip etika dalam menggunakan hewan coba untuk penelitian harus memenuhi prinsip 3R yaitu :

1. *Replacement*, adalah keperluan memanfaatkan hewan percobaan sudah diperhitungkan secara seksama, baik dari pengalaman terdahulu maupun literatur yang ada untuk menjawab pertanyaan penelitian dan tidak dapat digantikan oleh makhluk hidup lain seperti sel atau biakan jaringan.

2. *Reduction*, adalah pemanfaatan hewan dalam penelitian sedikit mungkin, tetapi tetap mendapatkan hasil yang optimal.

3. *Refinement*, adalah memperlakukan hewan percobaan secara manusiawi, dengan prinsip dasar membebaskan hewan coba dalam beberapa kondisi:

a. Bebas dari rasa lapar dan haus, pada penelitian ini hewan coba diberikan pakan standar dan minum ad libitum.

b. Bebas dari ketidaknyamanan, pada penelitian ini hewan coba ditempatkan pada *animal house* dengan suhu terjaga 25-30°C, jauh dari gangguan bising dan aktivitas manusia, serta terjaga kebersihannya.

c. Bebas dari nyeri dan penyakit dengan menjalankan program kesehatan, pencegahan, dan pemantauan, serta pengobatan terhadap hewan percobaan jika diperlukan.

d. Bebas dari rasa takut dan stres, pada penelitian ini hewan coba diberikan waktu aklimatisasi selama 7 hari.

e. Bebas mengekspresikan tingkah-laku alamiah, pada penelitian ini masing-masing hewan coba ditempatkan pada satu kandang dengan jumlah enam ekor agar dapat mengekspresikan kontak sosial (Ridwan, 2013).

BAB 5
KESIMPULAN DAN SARAN

5.1 Kesimpulan

Adapun kesimpulan yang didapatkan dari penelitian ini adalah :

a. Pemberian ekstrak etanol 96% kulit batang bakau minyak *(Rhizophora apiculata)* berpengaruh dalam mencegah penurunan jumlah rerata spermatosit primer pada tikus putih jantan *(Rattus norvegicus)* galur *Sprague-dawley* yang dipaparkan asap rokok
b. Pemberian ekstrak etanol 96% kulit batang bakau minyak *(Rhizophora apiculata)* tidak berpengaruh dalam mencegah penurunan ketebalan tubulus seminiferus pada tikus putih jantan *(Rattus norvegicus)* galur *Sprague-dawley* yang dipaparkan asap rokok
c. Dosis efektif ekstrak kulit batang bakau minyak yang berpengaruh dalam mencegah penurunan jumlah rerata spermatosit primer akibat paparan asap rokok adalah dosis 113,10 mg/KgBB

5.2 Saran

Adapun saran yang dapat disampaikan dari penelitian ini adalah :

a. Peneliti selanjutnya disarankan untuk meneliti pengaruh ekstrak kulit batang bakau minyak *(Rhizophora apiculata)* terhadap sel

spermatogonium dan spermatid dengan paparan asap rokok sebanyak 24 batang per hari.

b. Peneliti selanjutnya disarankan untuk meneliti pengaruh ekstrak kulit batang bakau minyak *(Rhizophora apiculata)* terhadap organ lainnya dengan paparan asap rokok sebanyak 24 batang per hari.

c. Peneliti selanjutnya disarankan untuk meneliti tingkatan dosis pemberian ekstrak kulit batang bakau minyak (*Rhizophora apiculata*) pada organ target untuk mengetahui ada atau tidaknya dosis toksik dari pemberian ekstrak.

DAFTAR PUSTAKA

Abdullah, 2011. Potensi bakau Rhizophora apiculata sebagai inhibitor tirosinase dan antioksidan[tesis]. Bogor. Institut Pertanian Bogor.

Agarwal A, Virk G, Ong C, Plessis SSD. 2014. Effect of oxidative stress on male reproduction. World J Mens Health. 32(1): 1–17.

Ahmadnia H, Ghanbari M, Moradi M.R, Khaje-Dalouee M. 2007. Effect of cigarette smoke on spermatogenesis in rats. Urol. J. 4:159–63.

Apriora VD, Amir A, Khairsyaf O. 2015. Gambaran morfologi spermatozoa pada perokok Kedokteran sedang di lingkungan PE group yang datang ke bagian Biologi Fakultas Universitas Andalas. Andalas Journal of Health. 4(2):425–9.

Ayu NVI, 2014. Pengaruh pemberian vitamin E terhadap jumlah sel spermatogenik dan diameter tubulus seminiferus mencit jantan (Mus musculus l) yang dipaparkan asap rokok [skripsi]. Lampung. Universitas Lampung.

Aziz, M. L. 2013. Efek ekstrak etil asetat buah oyong (Luffa acutangula roxb) terhadap kualitas spermatozoa tikus jantan galur Wistar [skripsi]. Yogyakarta. Fakultas Farmasi Universitas Ahmad Dahlan.

Benjamin RM, 2010. A report of the surgeon general how tobacco smoke causes disease, Atlanta. USA.

Birben E, Murat U, Sackesen C, Erzurum S & Kalayci O, 2012. Oxidative Stress and Antioxidant Defense. WAO Journal, 5(Januari), pp.9–19.

Bustam KA. 2012. Pengaruh pemberian vitamin C terhadap berat testis, jumlah sel leydig dan diameter tubulus seminiferus mencit jantan dewasa yang diinduksi monosodium glutamat [skripsi]. Lampung. Universitas Lampung.

Chandran S.M.D, Ramachandra. T.V,, Joshi N.V., Prakash N. Mesta, Bharath Settur and Vishnu D. Mukri. 2012. Conservation and Management of Mangroves in Uttara Kannada, Central Western Ghats. Sahyadri Conservation Series 20, ENVIS Technical Report : Indian Institute of Science. India.

Chang T. 2009. An updated review of tyrosinase inhibitor. International Journal of Molecular Science. 10: 2440-76.

Dahlan S. 2014. Statistik untuk kedokteran dan kesehatan seri 1 edisi 6. Jakarta: Epidemiologi Indonesia.

Drope J, Schluger N, *et al*. 2018. The Tobacco Atlas, 6th Ed. Atlanta: American Cancer Society and Vital Strategies. Inc., USA.

Duke N. 2006. Rhizophora apiculata, R. mucronata, R. stylosa, R. annamalai, (indo-west pacific still mangrove), species profile for Pacific Island forestry (www.traditionaltree.org):1-20.

Duke N, Kathiresan K, Salmo S, Fernando, Peras J, Sukardjo S, *et al*., 2010. Rhizophora apiculata. Red List, 5(2): 1–6.

Esakky P, Hansen DA, Drury AM, Cusumano A, Moley KH. 2015. Cigarette smoke-induced cell death of a spermatocyte cell line can be prevented by inactivating the aryl hydrocarbon receptor. Cell Death Discovery.

Ferramosca A, Pinto Provenzano S, Montagna DD, Coppola L, Zara V. 2013. Oxidative stress negatively affects human sperm mitochondrial respiration. Urology. 82: 78–83.

Fitria, Triandhini RINK R., Mangimbulude JC, Karwur FF. 2013. Merokok dan oksidasi DNA. Sains Medika 5(2):113-20.

Garber JC, Wayne B, Bielitzki J, Ann L. & Hendriksen C, 2011. Guide for the care and use of laboratory animals eight. Washington D.C: National Resesarch Council.

Huda N, Halim A, Auni N, Abidin Z & Me R. 2013. A study of chemical compounds in Rhizophora apiculata. Bentham Open. pp.108–110.

Istiqomah, 2013. Perbandingan metode ekstraksi maserasi dan sokletasi terhadap kadar piperin buah cabe jawa (piperis retrofracti fructus). UIN Syarif Hidayatullah Jakarta.

Jana K, Samanta PK, De DK. 2010. Nicotine diminishes testicular gametogenesis, steroidogenesis, and steroidogenic acute regulatory protein expression in adult albino rats: possible influence on pituitary gonadotropins and alteration of testicular antioxidant status. Toxicol Sci. 116: 647–59.

Kementerian Kesehatan RI, 2013. Badan Penelitian dan Pengembangan Kesehatan. Riset kesehatan dasar (RISKESDAS). Laporan Nasional 2013. Jakarta.

Kementerian Kesehatan RI, 2013. Info DATIN : Hari Tanpa Tembakau Sedunia. Jakarta, hlm 12.

Lapatta N, Loho L, Lintong P. 2013. Gambaran histopatologi aorta tikus wistar yang terpapar asap rokok. Jurnal e-Biomedik (eBM). 1(2): 1019-22.

Larasaty W. 2014. Uji antifertilitas ekstrak n-heksana biji jarak pagar (Jatropha curcas) pada tikus putih jantan (Rattus novergicus) galur Sprague dawley secara in vivo [skripsi]. Jakarta. UIN Syarif Hidayatullah.

Liem A. 2010. Pengaruh nikotin terhadap aktivitas dan fungsi otak serta hubungannya dengan gangguan psikologis pada pecandu rokok. Buletin Psikologi. 18(2): 37–50.

Lim SH, Ibrahim D, Kassim J. 2011. Assessment of in vivo and in vitro cytotoxic activity of hydrolysable tannin extracted from Rhizophora apiculata barks. World J Microbiol Biotechnol. 27: 2737-40.

Loegito M, Sargowo D, Hinting A, Widodo A. 2017. Effect of cigarette smokes density on histophatologis testis of rats. IJDR. 7(8); 14490-3.

Mahfouz RZ, du Plessis SS, Aziz N, Sharma R, Sabanegh E, *et al*. 2010. Sperm viability, apoptosis, and intracellular reactive oxygen species levels in human

spermatozoa before and after induction of oxidative stress. Fertil Steril. 93: 814–21.

Makker K, Garwal S, Sharwa R. 2009. Oxidative stress & male infertility. Indian J Med Res. 129: 357-67.

Malini, D. M. 2011. Mekanisme kerja antifertilitas senyawa fitosterol yang diisolasi dari daun senggugu (Clerodendron serratum) pada tikus (Rattus norvegicus) jantan. Bandung. Universitas Padjajaran.

Marini, D. 2018. Pengaruh pemberian ekstrak etanol 96% kulit batang bakau minyak (Rhizopora appiculata) terhadap motilitas, morfologi dan jumlah spermatozoa tikus putih (Rattus novergicus) jantan galur Sprague-dawley yang terpapar asap rokok [skripsi]. Lampung. Universitas Lampung.

Maula IF. 2014. Uji antifertilitas ekstrak N-heksana biji jarak pagar (Jatropha curcas L.) pada tikus putuh jantan (Rattus norvegicus) galur Sprague-dawley secara in vivo [skripsi]. Malang. Universitas UIN Syarif Hidayatullah.

Mega IM, Swastini DA. 2010. Skrining fitokimia dan aktivitas antiradikal bebas ekstrak metanol daun gaharu (Gyrinops versteegii). Jurnal Kimia 4(2): 187-192.

Mescher AL, 2014. Histologi Dasar Junqueira Edisi 12., Jakarta: EGC.

Mohamed M, Sulaiman SA, Jaafar A, Sirajudeen KNS. 2011. Antioxidant protective effect of honey in cigarette smoke-induced testicular damage in rats. Int. J. Mol. Sci. 12:5508-21.

Mostafa, T. Cigarette Smoking and Male Infertility. 2010. Journal of Advanced Research.(1):179–96.

Muchtadi D. 2013. Antioksidan dan Kiat Sehat Usia Produktif. Jakarta:Alfabeta

Mustofa S, Anindito A, Pratiwi A, Putri AA & Maulana M. 2014. The influence of Piper retrofractum Vahl (Java's chili) extract towards lipid profile and histology of rats coronary artery with high-fat diet. JuKe Unila. 4(7):52-9.

Mustofa S, Bahagia W, Kurniawaty W, Rahmanisa S, Audah KA. 2018. The effect of mangrove (Rhizophora apiculata) bark extract ethanol on histopathology pancreas of male white rats Sprague-dawley strain exposed to cigarette smoke. ActaBioIna. 1(1): 7-13.

Nesseim WH, Haroun HS, Mostafa E, Youakim MF, Mostafa T. 2011. Effect of nicotine on spermatogenesis in adult albino rats. Andrologia . 43: 398–404.

Nimse SB, Pal D. 2015. Free radicals, natural antioxidants, and their reaction mechanisms. RSC Adv. 5(35); 27986–8006.

Noor YR, Khazali, M. & Suryadiputra I., 2006. Panduan pengenalan mangrove di Indonesia, Bogor: Wetlands international indonesia programme.

Nururrahmah, 2014. Pengaruh rokok terhadap kesehatan dan pembentukan karakter manusia. In Prosiding Seminar Nasional Universitas Cokroaminoto Palopo, hlm. 77–84.

Oyeyipo IP, Raji Y, Bolarinwa AF. 2013. Nicotine alters male reproductive hormones in male albino rats: the role of cessation. J Hum Reprod Sci. 6: 40–4.

Poel SVD. 2012. Prevalence of Infertility. WHO Development and Research Training in Human Reproduction.

Purnobasuki H. 2004. Potensi mangrove sebagai tanaman obat (Prospect of Mangrove as Herbal Medicine). Surabaya. Universitas Airlangga.

Rahim A, Rocca E, Steinmetz J, Jain K, Sani I, & Osman H. 2008. Antioxidant activities of mangrove rhizophora apiculata bark extracts. Food Chemistry, 107(1): 200–7.

Ridwan E, 2013. Etika pemanfaatan hewan percobaan dalam penelitian kesehatan. Journal Indonesian Medical Assosiation, 63(3): 112–6.

Rivanda A. 2015. Pengaruh paparan karbon monoksida terhadap daya konduksi trakea. Majority. 4(8): 1–8.

Rohmah IF, Tukiran. 2012. Uji bioaktivitas ekstrak kloroform mangrove Rhizophora apiculata Blume terhadap spodopteralittura fabr sebagai insektisida nabati. Prosiding Seminar Nasional Unesa. Surabaya.

Ross MH, Kaye GI, Pawlina W. 2006. Histology a text and atlas. Philadelpia: Lippincott Williams & Wilkins.

Sankako MK, Garcia PC, Piffer RC, Pereira OCM. 2013. Semen and reproductive parameters during som abstinence periods after cigarette smoke exposure in male rats. Brazilian Archives of Biology and Technology. 56(1): 93-100.

Saraswati A. 2015. Infertility. Majority Unila. 4(5):5–9.

Sayuti K, Yenrina R. 2015. Antioksidan Alami dan Sintetik. Padang: Universitas Andalas Press.

Shahidi F and Zhong Y. 2010. Novel antioxidants in food quality preservation and health promotion. Eur J Lipid Sci Technol. 112: 930-40.

Shalaby KA, Saleh EM. 2011. Ameliorative effect of honey bee propolis on the nonylphenol induced-reproductive toxicity in male albino rats. Australian Journal of Basic and Applied Sciences. 5(11): 918-27.

Sherwood, LZ. 2014. Fisiologi manusia dari sel ke sistem. Edisi 8. Jakarta: EGC.

Siswono, 2003. Infertilitas pada Pria. Dalam Afriani, 2010. Gambaran Kecemasan Pasangan Infertile yang Berkunjung ke RS Adenan. FK Keperawatan Universitas Sumatera Utara.

Soekanto, A. 2013. Pengaruh pemberian royal jelly peroral terhadap jumlah sel-sel spermatosit primer, dan sel-sel spermatid pada testis tikus putih. Jurnal Ilmiah Kedokteran. Surabaya. Fakultas Kedokteran Univrsitas Wijaya Kusuma.

Suckow, M. A., Steven H. W., Craig L. F. 2006. The Laboratory Rat Second Edition. USA: American College of Laboratory Animal Medicine Series.

Sulistiyowati H. 2009. Biodiversitas mangrove di cagar alam pulau sempu. Jurnal Saintek. 8: 59.

Tawadrous GA, Aziz AA, Mostafa T. 2011. Effect of smoking status on seminal parameters and apoptotic markers in infertile men. J Urol. 186: 1986–90.

Tortora GJ, Derrickson B. 2012. Principles of anatomy & physiology 13th Edition. USA: John Wiley & Sons, Inc.

Vijayavel K, Anbuselvam C. & Balasubramanian MP, 2006. Free radical scavenging activity of the marine mangrove Rhizophora apiculata bark extract with reference to naphthalene induced mitochondrial dysfunction. Chemico Biological Interactions, 163(1–2): 170–5.

WHO. 2000. WHO manual for the standardized investigation and diagnosis of the infertile couple. Cambridge: Cambridge University Press.

Widiartini W, Siswati E, Setiawan A, Rohmah IM. & Prasetyo E, 2013. Pengembangan usaha produksi tikus putih (Rattus norvegicus) tersertifikasi dalam upaya memenuhi kebutuhan hewan laboratorium. Dikti. p.2

Yama, OE, *et al*,. 2011. Sperm quotient in Sprague-dawley rats fed graded doses of seed extract of momordica charantia. Middle East Fertility Society Journal. 16: 154-8.

Yusro, Fathul. 2011. Rendemen ekstrak etanol dan uji fitokimia tiga jenis tumbuhan obat kalimantan barat. Jurnal Tengkawang. 1: 29-36.