PENGARUH EKSTRAK DAUN SONGGOLANGIT (*Tridax procumbens* L.) TERHADAP JUMLAH SEL-SEL SPERMATOGENIK, KETEBALAN SEL-SEL SPERMATOGENIK, DAN DIAMETER TUBULUS SEMINIFERUS MENCIT (*Mus musculus* L.) HIPERGLIKEMIA YANG DIINDUKSI ALOKSAN

(Skripsi)

Oleh

Yeni Mitasari
NPM 1817021060

FAKULTAS MATEMATIKA DAN ILMU PENGETAHUAN ALAM
UNIVERSITAS LAMPUNG
BANDAR LAMPUNG
2022

ABSTRAK

PENGARUH EKSTRAK DAUN SONGGOLANGIT (*Tridax procumbens* L.) TERHADAP JUMLAH SEL-SEL SPERMATOGENIK, KETEBALAN SEL-SEL SPERMATOGENIK, DAN DIAMETER TUBULUS SEMINIFERUS MENCIT (*Mus musculus* L.) HIPERGLIKEMIA YANG DIINDUKSI ALOKSAN

Oleh

YENI MITASARI

Kondisi hiperglikemia dapat meningkatkan *Reactive Oxygen Species* (ROS) dan mengakibatkan stres oksidatif yang dapat mengganggu tahapan spermatogenesis, sehingga mengakibatkan terjadinya penurunan sel spermatogenik yang ada di tubulus seminiferus. Penelitian ini bertujuan untuk mengetahui pengaruh ekstrak daun songgolangit dalam memperbaiki kerusakan tubulus seminiferus mencit (*Mus musculus* L.) akibat radikal bebas yang disebabkan oleh aloksan.

Metode penelitian menggunakan Rancangan Acak Lengkap (RAL) dengan 5 kelompok perlakuan dan 5 ulangan menggunakan mencit jantan. Kelompok perlakuan diantaranya, kelompok K(-) sebagai kontrol negatif, kelompok K(+) sebagai kontrol positif (hanya diinduksi aloksan dengan dosis 8,064 mg/g bb), kelompok P1 diinduksi aloksan dan diberi ekstrak daun songgolangit dengan dosis 0,45 mg/g bb/hari selama 14 hari, kelompok P2 diinduksi aloksan dan diberi ekstrak daun songgolangit dengan dosis 0,9 mg/g bb/hari selama 14 hari, kelompok P3 diinduksi aloksan dan diberi ekstrak daun songgolangit dengan dosis 1,8 mg/g bb/hari selama 14 hari. Data yang diperoleh dianalisis secara statistik dengan metode *Analysis of Variance* (ANOVA) dengan uji lanjut Beda Nyata Terkecil (BNT) pada taraf signifikansi 5%.

Hasil penelitian menunjukkan bahwa pemberian ekstrak daun songgolangit pada kelompok P1 dan P2 tidak memberikan pengaruh yang nyata jika dibandingkan dengan kelompok K(+). Namun, pada kelompok P3 dengan dosis ekstrak daun songgolangit 1,8 mg/g bb, memberikan pengaruh yang nyata dalam meningkatkan rata-rata jumlah sel-sel spermatogenik, ketebalan sel-sel spermatogenik, dan diameter tubulus seminiferus mencit hiperglikemia yang diinduksi aloksan.

Kata kunci: hiperglikemia, mencit, *Tridax procumbens* L., tubulus seminiferus.

PENGARUH EKSTRAK DAUN SONGGOLANGIT (*Tridax procumbens* L.) TERHADAP JUMLAH SEL-SEL SPERMATOGENIK, KETEBALAN SEL-SEL SPERMATOGENIK, DAN DIAMETER TUBULUS SEMINIFERUS MENCIT (*Mus musculus* L.) HIPERGLIKEMIA YANG DIINDUKSI ALOKSAN

Oleh

Yeni Mitasari

Skripsi

Sebagai Salah Satu Syarat untuk Mencapai Gelar
SARJANA SAINS (S.Si)

Pada

Jurusan Biologi
Fakultas Matematika dan Ilmu Pengetahuan Alam

FAKULTAS MATEMATIKA DAN ILMU PENGETAHUAN ALAM
UNIVERSITAS LAMPUNG
BANDAR LAMPUNG
2022

Judul Skripsi : **PENGARUH EKSTRAK DAUN SONGGOLANGIT (*Tridax procumbens* L.) TERHADAP JUMLAH SEL-SEL SPERMATOGENIK, KETEBALAN SEL-SEL SPERMATOGENIK, DAN DIAMETER TUBULUS SEMINIFERUS MENCIT (*Mus musculus* L.) HIPERGLIKEMIA YANG DIINDUKSI ALOKSAN**

Nama Mahasiswa : Yeni Mitasari

Nomor Pokok Mahasiswa : 1817021060

Jurusan : Biologi

Fakultas : Matematika dan Ilmu Pengetahuan Alam

MENYETUJUI

1. Komisi Pembimbing

Pembimbing I	Pembimbing II
Dr. Nining Nurcahyani, M.Sc.	**Dzul Fithria Mumtazah, S.Pd., M.Sc.**
NIP 19660305 199103 2 001	NIP 19910521 201903 2 020

2. Ketua Jurusan Biologi

Dr. Jani Master, S.Si., M.Si.
NIP 19830131 200812 1 001

MENGESAHKAN

1. Tim Penguji

Ketua : **Dr. Nuning Nurcahyani, M.Sc.** .....

Sekretaris : **Dzul Fithria Mumtazah, S.Pd., M.Sc.** .....

Penguji
Bukan Pembimbing : **Dr. Hendri Busman, M.Biomed.** .....

2. Dekan Fakultas Matematika dan Ilmu Pengetahuan Alam

Dr. Eng. Suripto Dwi Yuwono, M.T.
NIP 19740705 200003 1 001

Tanggal Lulus Ujian Skripsi : **11 Agustus 2022**

SURAT PERNYATAAN KEASLIAN SKRIPSI

Yang bertanda tangan di bawah ini:

Nama	: Yeni Mitasari
NPM	: 1817021060
Jurusan	: Biologi
Fakultas	: Matematika dan Ilmu Pengetahuan Alam
Perguruan Tinggi	: Universitas Lampung

Menyatakan dengan sebenar-benarnya, bahwa skripsi saya yang berjudul:

"Pengaruh Ekstrak Daun Songgolangit (*Tridax procumbens* L.) Terhadap Jumlah Sel-sel Spermatogenik, Ketebalan Sel-sel Spermatogenik, dan Diameter Tubulus Seminiferus Mencit (*Mus musculus* L.) Hiperglikemia yang Diinduksi Aloksan"

Baik gagasan, data, maupun pembahasannya adalah **benar** karya saya sendiri yang saya susun dengan mengikuti norma dan etika akademik yang berlaku.

Jika dikemudian hari terbukti pernyataan saya ini tidak benar, saya bersedia menerima sanksi akademik berupa pencabutan gelar sarjana maupun tuntutan secara hukum.

Bandar Lampung, 15 Agustus 2022
Yang menyatakan,

Yeni Mitasari
NPM. 1817021060

RIWAYAT HIDUP

Penulis dilahirkan di Bandar Lampung, pada tanggal 30 Maret 2000. Penulis merupakan anak kedua dari tiga bersaudara dari pasangan Bapak Sarwanto dan Ibu Sumiatun. Penulis mempunyai satu orang kakak yaitu Arif Hidayat, dan satu orang adik yaitu Nurma Septiani. Penulis beralamat di desa Pendowo Asri, kecamatan Dente Teladas, kabupaten Tulang Bawang, provinsi Lampung.

Penulis menempuh pendidikan pertama di SDN 1 Pasiran Jaya pada tahun 2005. Kemudian melanjutkan pendidikan di SMPN 1 Dente Teladas pada tahun 2011. Pada tahun 2014 penulis melanjutkan pendidikan di SMAN 1 Kotagajah. Penulis terdaftar sebagai mahasiswa Jurusan Biologi FMIPA Universitas Lampung melalui jalur Seleksi Bersama Masuk Perguruan Tinggi Negeri (SBMPTN) pada tahun 2018 dengan beasiswa Bidikmisi.

Selama menjadi mahasiswa di jurusan Biologi FMIPA Unila, penulis pernah menjadi asisten praktikum mata kuliah Struktur Perkembangan Hewan (SPH) dan Biologi Perkembangan Hewan (BPH). Penulis juga aktif dalam organisasi Himpunan Mahasiswa Biologi (HIMBIO) FMIPA Unila sebagai anggota Biro Kesekretariatan dan Logistik pada periode 2018-2019. Pada tahun 2021 penulis melaksanakan Kuliah Kerja Nyata (KKN) di desa Pendowo Asri, kecamatan Dente Teladas, kabupaten Tulang Bawang, provinsi Lampung selama 40 hari dari bulan Februari–Maret 2021.

Pada tahun 2021 Penulis melaksanakan Kerja Praktik (KP) dengan judul "**Pertumbuhan Benih Ikan Kerapu Cantang Stadium Pendederan pada Bak Terkontrol di Balai Besar Perikanan Budidaya Laut Lampung**", di Balai Besar Perikanan Budidaya Laut (BBPBL) Lampung selama 35 hari dari bulan Juli–Agustus 2021.

PERSEMBAHAN

بِسْمِ اللَّهِ الرَّحْمَنِ الرَّحِيمِ

Alhamdulillah dengan mengucap rasa syukur kepada Allah Swt. yang Maha Pengasih dan Maha Penyayang yang telah memberikan nikmat, rahmat, hidayah, dan ridho-Nya kepada hamba untuk menjalani kehidupan ini dengan sebaik-baiknya. Sholawat beriring salam selalu tercurahkan kepada suri tauladan Rasulullah Muhammad Saw. yang dinantikan syafaatnya di yaumul akhir.

Dengan segala kerendahan hati kupersembahkan karya kecilku ini untuk kedua orang tuaku, terimakasih atas segala sesuatu yang telah dilakukan untukku dengan ikhlas, mulai dari membesarkanku, mendidikku serta bekerja banting tulang yang tiada ternilai harganya. Terimakasih atas semua pengorbanan cinta dan kasih sayang tanpa batas yang terpancar dalam setiap lantunan do'a yang selalu diutarakan untukku dan restumu yang selalu mengiringi langkah anakmu selama ini.

Kakakku Arif Hidayat, adikku Nurma Septiani, dan seluruh keluarga besarku yang selalu memberi semangat dan dukungan disetiap langkahku untuk menyelesaikan pendidikanku.

Almamaterku tercinta

Universitas Lampung

MOTTO

"Jika engkau berada di pagi hari, jangan tunggu sampai petang hari. Jika engkau berada di petang hari, jangan tunggu sampai pagi hari. Manfaatkanlah waktu sehatmu sebelum datang sakitmu. Manfaatkanlah waktu hidupmu sebelum datang matimu."

(HR. Bukhari)

"Sesungguhnya Allah tidak akan mengubah nasib suatu kaum sehingga mereka mengubah keadaan yang ada pada diri mereka sendiri."

(QS. Ar-Ra'd: 11)

"Dan Allah mengeluarkan kamu dari perut ibumu dalam keadaan tidak mengetahui sesuatu apapun, dan Dia memberimu pendengaran, penglihatan, dan hati agar kamu bersyukur."

(QS. An-Nahl: 78)

"Tidak masalah jika kamu berjalan dengan lambat, asalkan kamu tidak pernah berhenti berusaha."

(Confucius)

"Hanya tidak mudah, bukan tidak mungkin"

(Unknown)

SANWACANA

بِسْمِ اللَّهِ الرَّحْمَنِ الرَّحِيمِ

Puji syukur penulis ucapkan kehadirat Allah Swt., yang telah memberikan rahmat dan hidayah serta cinta dan kemakmuran-Nya sehingga penulis dapat menyelesaikan skripsi yang berjudul "**Pengaruh Ekstrak Daun Songgolangit (*Tridax procumbens* L.) Terhadap Jumlah Sel-sel Spermatogenik, Ketebalan Sel-sel Spermatogenik, dan Diameter Tubulus Seminiferus Mencit (*Mus musculus* L.) Hiperglikemia yang Diinduksi Aloksan"** sebagai salah satu syarat untuk memperoleh gelar Sarjana Sains (S.Si) Bidang Biologi di Fakultas Matematika dan Ilmu Pengetahuan Alam, Universitas Lampung.

Penulis menyadari bahwa dalam penulisan skripsi ini masih banyak kekurangan dan tidak terlepas dari bantuan, bimbingan serta doa dari berbagai pihak. Oleh karena itu, dengan segala kerendahan hati penulis ingin menyampaikan rasa terimakasih kepada:

1. Ibu Dr. Nuning Nurcahyani, M.Sc., selaku dosen Pembimbing Utama yang telah dengan sabar membimbing, memberikan saran dan masukan serta membagi ilmu selama perkuliahan maupun dalam proses pembuatan skripsi ini;
2. Ibu Dzul Fithria Mumtazah, S.Pd., M.Sc., selaku dosen Pembimbing II yang dengan sabar membimbing, memberikan saran dan masukan serta membagi ilmu selama perkuliahan maupun dalam proses pembuatan skripsi ini;
3. Bapak Dr. Hendri Busman, M.Biomed., selaku dosen penguji yang telah membagi ilmu, memberikan kritik, saran, dan masukan yang sangat membantu penulis dalam memperbaiki skripsi ini;

4. Ibu Rochmah Agustrina, Ph. D., selaku pembimbing akademik atas segala bimbingan selama kuliah di Universitas Lampung;
5. Ibu Dr. Kusuma Handayani, S.Si., M.Si., selaku Ketua Program Studi S1 Biologi FMIPA Universitas Lampung;
6. Bapak Dr. Jani Master, S.Si., M.Si., selaku Ketua Jurusan Biologi FMIPA Universitas Lampung;
7. Bapak Dr. Eng. Suripto Dwi Yuwono, M.T., selaku Dekan FMIPA Universitas Lampung;
8. Bapak dan Ibu dosen, serta seluruh staff Fakultas Matematika dan Ilmu Pengetahuan Alam, Universitas Lampung, khususnya di Jurusan Biologi atas ilmu, dukungan dan pengalaman yang telah banyak diberikan kepada penulis;
9. Terkhusus untuk sahabat seperjuangan Khoirunisa dan Rizka Dewi Yuliana, yang selalu memberikan dukungan, semangat, dan telah berjuang bersama-sama dari awal hingga akhir dalam menyelesaikan skripsi ini;
10. Rizki Alam yang telah menemani, membantu, serta memberikan dukungan dan semangat yang tiada henti kepada penulis dalam menyelesaikan skripsi ini;
11. Sahabat *Holi-yay* Ana, Febi, Lidya, Noni, Meta, Novia, Azza dan Indah, yang telah memberikan dukungan, membantu dan menyemangati penulis;
12. Lulu Anbiya yang telah membantu, menyemangati, dan memberikan dukungan kepada penulis;
13. Sahabat Pance Tia Safitriani, Indah Fiqri, Wayan Yogi, Denny Setiawan dan Yoda Galang Saputra yang telah membantu, menyemangati, dan memberi dukungan kepada penulis;
14. Kepada teman-teman Bar-bar *Family* yang telah memberikan dukungan, serta kebersamaan yang berkesan selama berkuliah di Universitas Lampung;
15. Teman-teman Biologi Angkatan 2018 yang telah membantu dan memberikan semangat selama berkuliah di jurusan Biologi FMIPA Universitas Lampung;
16. Semua pihak yang tidak dapat penulis sebutkan satu persatu yang telah banyak memberikan dukungan dan membantu dalam menyelesaikan skripsi ini;

Semoga Allah Swt. memberikan keberkahan dan membalas kebaikan kepada semua pihak yang telah membantu penulis baik secara langsung maupun tidak langsung. Penulis menyadari bahwa masih banyak kekurangan dalam penulisan skripsi ini. Oleh karena itu, masukan, kritik, dan saran yang membangun sangat diperlukan dalam penulisan di kemudian hari. Semoga skripsi ini dapat berguna dan bermanfaat bagi siapapun yang membacanya.

Bandar Lampung, 15 Agustus 2022

Yeni Mitasari

DAFTAR ISI

	Halaman
SAMPUL DEPAN	i
ABSTRAK	ii
HALAMAN JUDUL DALAM	iii
HALAMAN PERSETUJUAN	iv
HALAMAN PENGESAHAN	v
SURAT PERNYATAAN KEASLIAN SKRIPSI	vi
RIWAYAT HIDUP	vii
HALAMAN PERSEMBAHAN	ix
MOTTO	x
SANWACANA	xi
DAFTAR ISI	xiv
DAFTAR TABEL	xvii
DAFTAR GAMBAR	xviii
I. PENDAHULUAN	1
1.1 Latar Belakang	1
1.2 Tujuan	3
1.3 Kerangka Teoritis	4
1.4 Hipotesis	5
II. TINJAUAN PUSTAKA	6
2.1 Hiperglikemia	6
2.2 Stres Oksidatif Akibat Peningkatan *Reactive Oxygen Species* (ROS) pada Hiperglikemia	6
2.3. Testis	8
2.4. Tubulus Seminiferus	10
2.5. Morfologi Tubulus Seminiferus	11

2.6. Histologi Tubulus Seminiferus Akibat Hiperglikemia 14
2.7. Spermatogenesis 15
2.8. Biologi Tumbuhan Songgolangit (*Tridax procumbens* L.) 17
2.8.1. Klasifikasi Tumbuhan Songgolangit (*Tridax procumbens* L.) 17
2.8.2. Deskripsi Tumbuhan Songgolangit (*Tridax procumbens* L.) 18
2.8.3. Kandungan dan Manfaat Tumbuhan Songgolangit (*Tridax procumbens* L.) 19
2.9. Mencit (*Mus musculus* L.) 20
2.9.1. Klasifikasi Mencit (*Mus musculus* L.) 20
2.9.2. Deskripsi Mencit (*Mus musculus* L.) 21
2.9.3. Sistem Reproduksi Mencit (*Mus musculus* L.) Jantan 21
2.10. Aloksan 23

III. METODE PENELITIAN 26

3.1. Waktu dan Tempat 26
3.2. Alat dan Bahan 26
3.3. Rancangan Penelitian 27
3.4. Pelaksanaan Penelitian 29
3.4.1 Persiapan Bahan Uji 29
3.4.2 Pengujian Fitokimia Ekstrak Daun Songgolangit (*Tridax procumbens* L.) 30
3.4.2.1. Uji Alkaloid 30
3.4.2.2. Uji Flavonoid 30
3.4.2.3. Uji Terpenoid 30
3.4.2.4. Uji Saponin 31
3.4.2.5. Uji Tanin 31
3.4.2.6. Uji Steroid 31
3.4.3 Persiapan Hewan Uji 31
3.4.4 Penginduksian Senyawa Aloksan 32
3.4.5 Pemberian Ekstrak Daun Songgolangit (*Tridax procumbens* L.) 33
3.4.6 Nekropsi dan Pengambilan Sampel Organ 34
3.4.7 Pembuatan Preparat Histologi Testis Mencit (*Mus musculus* L.) 34
3.4.7.1. Tahap Fiksasi 34
3.4.7.2. Tahap Dehidrasi, Penjernihan (*clearing*), dan Impregnasi 35
3.4.7.3. Tahap *Embedding* 35
3.4.7.4. Tahap Pemotongan (*Cutting*) 35
3.4.7.5. Tahap Pewarnaan (*Staining*) 36
3.4.7.6. Tahap Perekatan (*Mounting*) 36
3.4.7.7. Pengamatan Preparat Tubulus Seminiferus 37
3.5. Diagram Alir Penelitian 38
3.6. Parameter Penelitian 39

3.6.1. Pengamatan Jumlah Sel-sel Spermatogenik 39
3.6.2. Pengamatan Ketebalan Sel-sel Spermatogenik..... 39
3.6.3. Pengamatan Diameter Tubulus Seminiferus..... 39
3.7. Analisis Data 40

IV. HASIL DAN PEMBAHASAN 41

4.1. Hasil Penelitian 41
4.1.1. Hasil Uji Fitokimia Daun Songgolangit (*Tridax procumbens* L.) 41
4.1.2. Jumlah Sel-sel Spermatogenik Mencit..... 42
4.1.3. Ketebalan Sel-sel Spermatogenik Mencit..... 47
4.1.4. Diameter Tubulus Seminiferus Mencit..... 49
4.2. Pembahasan..... 51
4.2.1. Kandungan Fitokimia Ekstrak Daun Songgolangit 51
4.2.2. Jumlah Sel-sel Spermatogenik Mencit..... 51
4.2.3. Ketebalan Sel-sel Spermatogenik Mencit..... 53
4.2.3. Diameter Tubulus Seminiferus Mencit..... 54

V. PENUTUP..... 57

5.1. Kesimpulan 57
5.2. Saran 57

DAFTAR PUSTAKA 58

LAMPIRAN..... 65

DAFTAR TABEL

Tabel **Halaman**

1. Kandungan Fitokimia Songgolangit (*Tridax procumbens* L.) 19
2. Hasil uji Fitokimia Daun Songgolangit (*Tridax procumbens* L.) Menggunakan Ekstrak Etanol 96% 41
3. Rata-rata Jumlah Sel Spermatogonia Mencit Setelah Diinduksi Aloksan dan Diberi Ekstrak Daun Songgolangit..... 43
4. Rata-rata Jumlah Sel Spermatosit Primer Mencit Setelah Diinduksi Aloksan dan Diberi Ekstrak Daun Songgolangit 44
5. Rata-rata Jumlah Sel Spermatid Mencit Setelah Diinduksi Aloksan dan Diberi Ekstrak Daun Songgolangit..... 45
6. Rata-rata Ketebalan Sel-sel Spermatogenik Setelah Diinduksi Aloksan dan Diberi Ekstrak Daun Songgolangit..... 47
7. Rata-rata Diameter Tubulus Seminiferus Mencit Setelah Diinduksi Aloksan dan Diberi Ekstrak Daun Songgolangit 49

DAFTAR GAMBAR

Gambar **Halaman**

1. Histologi tubulus seminiferus 11
2. Struktur spermatozoa 14
3. Penampang melintang tubulus seminiferus mencit (*Mus musculus* L.) normal 14
4. Penampang melintang tubulus seminiferus mencit (*Mus musculus* L.) hiperglikemia..... 15
5. Tahapan spermatogenesis..... 17
6. Tumbuhan songgolangit (*Tridax procumbens* L.) 18
7. Mencit (*Mus musculus* L.)..... 20
8. Struktur organ reproduksi mencit jantan..... 23
9. Struktur kimia aloksan 23
10. Mekanisme hiperglikemia yang diinduksi aloksan..... 25
11. Proses ekstraksi bahan uji 29
12. Diagram alir penelitian..... 38
13. Jumlah rata-rata sel spermatogenik setelah pemberian ekstrak daun songgolangit 42
14. Penampang melintang tubulus seminiferus mencit..... 46
15. Jumlah rata-rata ketebalan sel-sel spermatogenik setelah pemberian ekstrak daun songgolangit..... 47
16. Penampang melintang tubulus seminiferus mencit..... 48
17. Jumlah rata-rata diameter tubulus seminiferus setelah pemberian ekstrak daun songgolangit..... 49
18. Penampang melintang tubulus seminiferus mencit..... 50

I. PENDAHULUAN

1.1. Latar Belakang

Hiperglikemia merupakan suatu kondisi yang terjadi ketika kadar glukosa darah meningkat lebih dari 200 mg/dl. Hiperglikemia terjadi karena berkurangnya kemampuan sel dalam merespon insulin sehingga mengakibatkan terjadinya peningkatan kadar glukosa darah (Yuniastuti dkk., 2018). *International Diabetes Federation* (IDF) *Atlas* (2019), melaporkan bahwa Indonesia menempati posisi ke lima di dunia dengan jumlah prevalensi hiperglikemia sebesar 10,6% dan masih menunjukkan kecenderungan meningkat.

Hiperglikemia menyebabkan terjadinya penurunan produksi insulin dalam tubuh, apabila dibiarkan dalam waktu yang lama dan tidak ditangani dengan baik maka akan menyebabkan komplikasi pada berbagai organ tubuh salah satunya organ reproduksi pria, yaitu testis. Kondisi tersebut dapat menyebabkan penurunan kualitas dan kuantitas spermatozoa yang akan berujung pada masalah infertilitas (Singh *et al.*, 2012). Kondisi hiperglikemia dapat meningkatkan *Reactive Oxygen Species* (ROS) yang akan menyebabkan stres oksidatif jaringan sehingga sangat rentan terserang oleh radikal hidroksil. Meningkatnya ROS tersebut menyebabkan kerusakan sel melalui mekanisme peroksidasi lipid dan kerusakan oksidatif protein serta DNA (Arundani dkk., 2021).

Mekanisme peroksidasi lipid akan menyebabkan kerusakan membran mitokondria DNA dan spermatozoa yang kemudian akan berakibat pada penurunan kualitas dan kuantitas spermatozoa (Arundani dkk., 2021). Infertilitas akibat hiperglikemia dapat

disebabkan oleh kerusakan epididimis yang dapat mengganggu fungsi reproduksi dan migrasi spermatozoa, sehingga ditemukan menurunnya jumlah sel spermatogonium, motilitas spermatozoa, jumlah spermatozoa dalam testis dan epididimis, serta penurunan diameter tubulus seminiferus (Vignera *et al.*, 2012).

Penanganan hiperglikemia dapat dilakukan dengan dua cara yaitu secara farmakologi dan nonfarmakologi dengan obat-obatan penurun kadar glukosa darah seperti insulin dan obat antihiperglikemia oral (PERKENI, 2015). Penanganan secara farmakologi dapat menyembuhkan penyakit dalam waktu cepat, namun berpotensi menimbulkan efek samping yang membahayakan tubuh serta biaya yang cukup mahal. Salah satu cara dalam mengendalikan kadar glukosa darah dan mencegah terjadinya komplikasi pada penderita hiperglikemia yaitu menggunakan obat-obatan penurun kadar glukosa darah yang bersumber dari tumbuhan. Faktanya beberapa masyarakat masih menggunakan obat herbal karena dinilai lebih aman dibandingkan dengan obat sintetis (Hasanuddin dan Kusyanti, 2016). Obat herbal digunakan karena memiliki keunggulan yaitu mudah dicari, tingkat toksisitasnya rendah, efektif, murah, bersifat konstruktif, yaitu dapat menyembuhkan organ yang sakit dan menguatkan organ yang sehat serta efek sampingnya relatif kecil meskipun digunakan dalam jangka panjang (Chandra, 2017).

Salah satu tumbuhan herbal yang memiliki potensi sebagai antihiperglikemia yaitu songgolangit (*Tridax procumbens* L.) yang merupakan tumbuhan jenis rumput atau gulma. Penelitian sebelumnya telah menguji bahwa songgolangit mengandung senyawa metabolit sekunder seperti alkaloid, flavonoid, fenol, steroid, saponin dan tanin yang berfungsi dalam menurunkan kadar glukosa darah (Kumar *et al.*, 2012; Sawant and Godghate, 2013; Kushwaha *et al.*,2019).

Studi eksperimental yang dilakukan oleh Petchi *et al*. (2013), menyatakan bahwa pemberian ekstrak tanaman songgolangit menunjukkan aktivitas

antihiperglikemia yang signifikan terhadap tikus yang diinduksi streptozotocin, dan efeknya sebanding dengan obat standar glibenklamid. Ekstrak air dan alkohol dari daun songgolangit (200 mg/kg) yang diberikan secara oral selama 7 hari dapat menurunkan kadar glukosa darah secara signifikan pada tikus yang diinduksi aloksan (Bhagwat *et al*., 2008). Songgolangit dilaporkan dapat memperbaiki ketebalan sel-sel spermatogenik dan diameter tubulus seminiferus pada tikus jantan (Salami *et al.*, 2017).

Pengembangan riset mengenai pemanfaatan daun songgolangit (*Tridax procumbens* L.) sebagai obat hiperglikemia perlu dilakukan agar dapat memberikan manfaat yang lebih banyak. Penelitian mengenai ekstrak daun songgolangit sebagai obat hiperglikemia dan pengaruhnya terhadap sel-sel spermatogenik, ketebalan sel-sel spermatogenik, dan diameter tubulus seminiferus masih sangat sedikit, sehingga perlu dikembangkan untuk mendapatkan hasil yang terbaik. Oleh karena itu, penelitian ini dilakukan untuk mengetahui pengaruh ekstrak daun songgolangit terhadap sel-sel spermatogenik, ketebalan sel-sel spermatogenik, dan diameter tubulus seminiferus mencit (*Mus musculus* L.) yang diinduksi aloksan.

1.2. Tujuan

Tujuan dilakukan penelitian ini adalah sebagai berikut.

1. Mengetahui pengaruh ekstrak daun songgolangit (*Tridax procumbens* L.) terhadap jumlah sel-sel spermatogenik mencit (*Mus musculus* L.) setelah diinduksi aloksan.
2. Mengetahui pengaruh ekstrak daun songgolangit (*Tridax procumbens* L.) terhadap ketebalan sel-sel spermatogenik mencit (*Mus musculus* L.) setelah diinduksi aloksan.
3. Mengetahui pengaruh ekstrak daun songgolangit (*Tridax procumbens* L.) terhadap diameter tubulus seminiferus mencit (*Mus musculus* L.) setelah diinduksi aloksan.

1.3. Kerangka Teoritis

Hiperglikemia merupakan penyakit yang disebabkan oleh gangguan metabolik pada pankreas sehingga hormon insulin yang dihasilkan berkurang serta tidak dapat digunakan secara efektif pada tubuh. Insulin yang diproduksi di pankreas berfungsi untuk mengubah glukosa dari aliran darah ke dalam sel-sel tubuh menjadi energi. Berkurangnya insulin atau ketidakmampuan sel untuk merespon insulin menjadi penyebab kadar glukosa darah menjadi meningkat hingga melebihi batas normal. Jika dibiarkan dalam waktu lama, hiperglikemia dapat menyebabkan kerusakan pada berbagai organ tubuh.

Salah satu organ yang akan mengalami kerusakan akibat hiperglikemia adalah testis. Testis memiliki dua fungsi utama dalam proses reproduksi yaitu memproduksi hormon dan spermatozoa. Hiperglikemia dapat memicu terjadinya peningkatan *Reactive Oxygen Species* (ROS) yang akan menyebabkan stres oksidatif jaringan sehingga sangat rentan terserang oleh radikal hidroksil. Meningkatnya ROS mengakibatkan kerusakan sel melalui mekanisme peroksidasi lipid dan kerusakan oksidatif protein serta DNA.

Stres oksidatif dapat mengakibatkan terganggunya jalur *hypothalamus pituitary gonad axis* sehingga hormon yang dihasilkan menjadi tidak normal. Stres oksidatif juga mengakibatkan kerusakan pada endotel pembuluh darah serta kerusakan mikrovaskuler sehingga mengakibatkan tahapan spermatogenesis menjadi tidak sempurna karena proses pemberian nutrisi lewat pembuluh darah menuju jaringan-jaringan pembentuk spermatozoa akan terhambat. Apabila terdapat gangguan hormon dan sel-sel pada testis maka akan mengganggu tahapan spermatogenesis dan menyebabkan penurunan kualitas spermatozoa yang dapat mengakibatkan masalah infertilitas.

Salah satu upaya dalam menurunkan kadar glukosa darah dan mencegah terjadinya komplikasi pada penderita hiperglikemia adalah dengan

menggunakan obat herbal. Obat herbal sering digunakan oleh masyarakat karena lebih aman dibandingkan dengan obat sintetis. Salah satu tumbuhan herbal yang memiliki potensi sebagai antihiperglikemia yaitu songgolangit (*Tridax procumbens* L.). Songgolangit mengandung senyawa metabolit sekunder seperti alkaloid, flavonoid, fenol, steroid, saponin dan tanin yang dapat berperan dalam menurunkan kadar glukosa darah.

Dalam penelitian ini aloksan digunakan sebagai agen penginduksi hiperglikemia pada hewan percobaan. Kemudian diberikan ekstrak daun songgolangit sebagai upaya mengatasinya. Parameter yang diamati pada penelitian ini yaitu jumlah sel-sel spermatogenik, ketebalan sel-sel spermatogenik, dan diameter tubulus seminiferus mencit (*Mus musculus* L.).

1.4. Hipotesis

Hipotesis yang diajukan dalam penelitian ini adalah sebagai berikut.

1. Pemberian ekstrak daun songgolangit (*Tridax procumbens* L.) dapat meningkatkan jumlah sel-sel spermatogenik mencit (*Mus musculus* L.) setelah diinduksi aloksan.
2. Pemberian ekstrak daun songgolangit (*Tridax procumbens* L.) dapat meningkatkan ketebalan sel-sel spermatogenik mencit (*Mus musculus* L.) setelah diinduksi aloksan.
3. Pemberian ekstrak daun songgolangit (*Tridax procumbens* L.) dapat meningkatkan diameter tubulus seminiferus mencit (*Mus musculus* L.) setelah diinduksi aloksan.

II. TINJAUAN PUSTAKA

2.1. Hiperglikemia

Hiperglikemia merupakan kondisi meningkatnya kadar glukosa darah lebih dari 200 mg/dl. Hiperglikemia disebabkan karena sel tidak mampu untuk merespon insulin secara efektif sehingga menyebabkan terjadinya peningkatan kadar glukosa darah yang menjadi ciri khas diabetes. Hiperglikemia disebabkan karena terjadinya defisiensi atau resistensi jaringan terhadap insulin yang bekerja dalam merangsang sintesis lemak, glikogen, dan proyein di dalam tubuh. Terjadinya penurunan insulin akan mengakibatkan hormon yang berlawanan kerja dengan insulin akan menjadi lebih dominan dan menyebabkan glukosa darah di dalam pembuluh darah mengalami peningkatan. Jika dibiarkan terus-menerus dalam waktu yang lama, hiperglikemia dapat menyebabkan kerusakan pada berbagai organ tubuh dan menyebabkan komplikasi kesehatan yang dapat mengancam jiwa seperti: penyakit kardiovaskular, syaraf, ginjal, mata hingga menyebabkan kebutaan dan penyakit saluran reproduksi pria (Vignera *et al.*, 2012; *American Diabetes Association*, 2014; Yosmar dkk., 2018; IDF, 2019).

2.2. Stres Oksidatif Akibat Peningkatan *Reactive Oxygen Species* (ROS) pada Hiperglikemia

Kondisi hiperglikemia dapat mengganggu sistem metabolisme sel sehingga terjadi peningkatan produksi *Reactive Oxygen Species* (ROS). ROS yang berlebih dapat mempengaruhi berbagai struktur maupun fungsi jaringan serta dapat merusak enzim-enzim yang berperan sebagai antioksidan radikal

bebas. Apabila dibiarkan secara terus-menerus maka ROS dapat menyebabkan terjadinya stres oksidatif akibat meningkatnya pembentuk radikal bebas serta menurunnya sistem pertahanan antioksidan. Kondisi hiperglikemia yang parah dapat menyebabkan terjadinya *glucose toxicity* yang mempercepat terbentuknya ROS melalui 5 mekanisme utama yaitu:

1. Oksidasi glukosa yang meningkat akan mendorong pembentukan superoksida.
2. Glukosa yang melebihi batas normal akan mengalami reduksi menjadi *polyalcohol sorbitol* yang reaksinya dapat menurunkan *gluthatione*, yaitu enzim antioksidan alami di dalam tubuh yang berfungsi untuk melawan radikal bebas.
3. Kelebihan glukosa yang diubah menjadi fruktosa-6 fosfat akan mengaktivasi jalur heksosamin yang hasilnya akan mempengaruhi ekspresi gen dan mendorong pembentukan ROS.
4. Hiperglikemia yang terjadi di dalam sel akan meningkatkan sintesis molekul diasil gliserol yang merupakan kofaktor penting pada aktivasi Protein Kinase-C (PKC). Aktivasi PKC akan meningkatkan NAD(P)H *oxydased* pada membran sel yang mengkatalis terbentuknya *radical superoxyde*.
5. Glikasi atau pengikatan langsung glukosa ke protein akan menghasilkan perubahan struktural. Glukosa yang berlebih akan berikatan dengan asam amino bebas yang akan membentuk *Advanced Glycation End products* (AGEs). Selanjutnya AGEs akan berikatan dengan reseptornya di berbagai jaringan yang dapat menghasilkan ROS (Campos, 2012).

Hiperglikemia akan meningkatkan ROS dan menyebabkan kerusakan pada sel β pankreas sehingga produksi insulin menurun. Hiperglikemia juga akan menyebabkan *glucose toxicity* yang menyebabkan aktivitas *insulin reseptor substrat-1* (IRS-1) menurun, sehingga akan menyebabkan terjadinya resistensi insulin. (Campos, 2012).

2.3. Testis

Testis merupakan organ reproduksi jantan yang memproduksi sperma dan hormon. Testis berjumlah sepasang yang masing-masing dibungkus oleh tunika vaskulosa, tunika albuginea, dan tunika vaginalis. Tunika vaskulosa merupakan lapisan pertama pembuluh darah yang tipis. Lapisan ini berfungsi sebagai pelindung bagian dalam testis. Lapisan berikutnya yaitu tunika albuginea yang dibentuk dari serat padat dan merupakan lapisan pelindung yang tebal. Lapisan jaringan terluar yaitu tunika vaginalis. Tunika vaginalis terdiri dari tiga lapisan yaitu: lapisan yang pertama adalah lapisan viseral yang melapisi tunika albuginea dan berfungsi untuk melindungi tubulus seminiferus, lapisanyang kedua yaitu lapisan cavum vagina yang merupakan ruang kosong antara lapisan viseral dengan lapisan terluar tunika vaginalis, lapisan yang ketiga yaitu lapisan pariental yang merupakan lapisan pelindung terluar yang mengelilingi hampir seluruh struktur testis (Eroschenko, 2015; Sherwood, 2012).

Di dalam testis terdapat tubulus seminiferus yang didukung oleh jaringan interstitial. Di dalam tubulus seminiferus terdapat sel Sertoli yang berperan dalam menutrisi sel-sel spermatozoa. Di jaringan interstisial terdapat sel Leydig yang bertanggung jawab dalam memproduksi testosteron. Tubulus seminiferus merupakan tabung yang berkelok-kelok dan membentuk sebagian besar daerah testis. Tubulus seminiferus dilapisi oleh jaringan yang disebut epitel. Epitel tubulus seminiferus terdiri dari sel-sel Sertoli yang membantu dalam menghasilkan hormon untuk sel-sel spermatogenik. Pada daerah interestisial terdapat sel Leydig yang berperan dalam menghasilkan hormon testosteron dan hormon androgen lainnya (Eroschenko, 2015; Sherwood, 2012).

Setelah spermatozoa diproduksi di dalam tubulus seminiferus, sel spermatozoa kemudian akan bergerak ke epididimis melalui rete testis. Rete testis kemudian akan membantu mencampur sel spermatozoa dengan cairan yang disekresikan oleh sel Sertoli. Tubuh menyerap kembali cairan ini saat

sel spermatozoa berjalan dari tubulus seminiferus ke dalam epididimis. Terdapat jutaan tonjolan kecil di dalam rete testis, yang dikenal sebagai mikrovili. Mikrovili berperan dalam memindahkan sperma ke duktus deferens (Eroschenko, 2015; Sherwood, 2012).

Duktus eferen merupakan serangkaian tabung yang menghubungkan antara rete testis dengan epididimis. Epididimis berperan dalam menyimpan dan pematangan spermatozoa hingga siap untuk ejakulasi. Saluran ini dilapisi oleh silia yang membantu dalam memindahkan spermatozoa menuju epididimis dan menyerap sebagian besar cairan yang membantu menggerakkan sel spermatozoa. Hal ini menyebabkan konsentrasi spermatozoa yang lebih tinggi dalam cairan ejakulasi (Eroschenko, 2015; Sherwood, 2012).

Testis terdiri dari dua kompartemen yang berbeda secara struktural dan fungsional: kompartemen tubulus seminiferus, yang terdiri dari sel Sertoli dan sel germinal yang sedang berkembang pada berbagai tahap spermatogenesis dan menyumbang 80% hingga 90% dari volume testis, dan kompartemen interstisial, yang terdiri dari sel Leydig yang menghasilkan testosteron, serta sel mioid peritubular, fibroblas, sel neurovaskular, dan makrofag. Sel germinal merupakan sebagian besar volume testis, testis yang kecil biasanya merupakan indikasi gangguan spermatogenesis yang signifikan. Testis dikelilingi oleh kapsul fibrosa, tunika albuginea. Septa fibrosa berasal dari tunika albuginea yang memisahkan parenkim testis menjadi lobulus. Suplai darah testis berasal dari arteri testis (sperma interna) yang muncul dari aorta abdominalis dan turun melalui kanalis inguinalis di korda spermatika. Suplai darah kolateral disediakan oleh arteri kremaster dan arteri deferential (Matsumoto and Bremner, 2016).

Perubahan fisiologis dan anatomi testis dapat dipengaruhi oleh faktor endogen dan faktor eksogen. Faktor endogen disebabkan oleh gangguan keseimbangan hormonal sehingga hormon reproduksi menjadi tidak seimbang. Faktor eksogen dapat disebabkan oleh suhu, bahan kimia, radiasi,

dan polusi. Apabila paparan faktor eksogen terjadi terus menerus maka dapat mengakibatkan terjadinya kerusakan jaringan dan sel-sel yang ada di dalam testis (Widawati *et al*., 2017).

2.4. Tubulus Seminiferus

Tubulus seminiferus dikelilingi oleh epitel. Di dalamnya terdapat sel Sertoli yang menyelubungi dan mendukung sel germinal yang mengalami diferensiasi dan perkembangan progresif menjadi spermatozoa matang. Spermatozoa kemudian dilepaskan ke dalam lumen dan diangkut dari tubulus seminiferous menuju ke rete testis, kemudian ke duktus eferen menuju epididimis, dan selanjutnya ke vas deferens untuk ejakulasi akhir (Matsumoto and Bremner, 2016).

Tubulus seminiferus dikelilingi oleh lamina basal dan sel-sel Leydig di kompartemen interstisial. Sel Sertoli memanjang dari lamina basal ke lumen tubulus. Sel punca spermatogenik yang biasa disebut spermatogonia, terletak di sepanjang lamina basalis di tepi tubulus, diselingi antara sel Sertoli. Sel Sertoli yang berdekatan mengelilingi spermatogonia dan membentuk kompleks *junctional* khusus atau *tight junction* yang membagi tubulus seminiferus menjadi membran basal (*basement membrane*) yang menjadi tempat spermatogonia, dan membran adluminal yang menjadi tempat sel germinal. Membran basal terbentuk dari fibroblast, fiber kolagen, dan sel myoid. Sel myoid akan menyokong aktivitas sel sperma yang akan disalurkan menuju rete testis (Kierszenbaum and Tres, 2012; Matsumoto and Bremner, 2016).

Tight junction sel Sertoli menghalangi lewatnya molekul besar, steroid, dan ion ke dalam tubulus seminiferus. Di kompartemen adluminal, spermatosit yang berasal dari spermatogonia di kompartemen basal mengalami meiosis membentuk spermatid yang semakin matang (spermiogenesis). Sel Sertoli mengandung reseptor untuk *follicle-stimulating hormone* (FSH) dan androgen, dan mereka memediasi regulasi spermatogenesis dengan sirkulasi

FSH dan testosteron yang diproduksi oleh sel Leydig sebagai respons terhadap stimulasi dari sirkulasi *luteinizing hormone* (LH) (Matsumoto and Bremner, 2016). Sel spermatogenik tersusun atas spermatogonia, spermatid, sel Leydig dan sel Sertoli (Gambar 1) (Eroschenko, 2015).

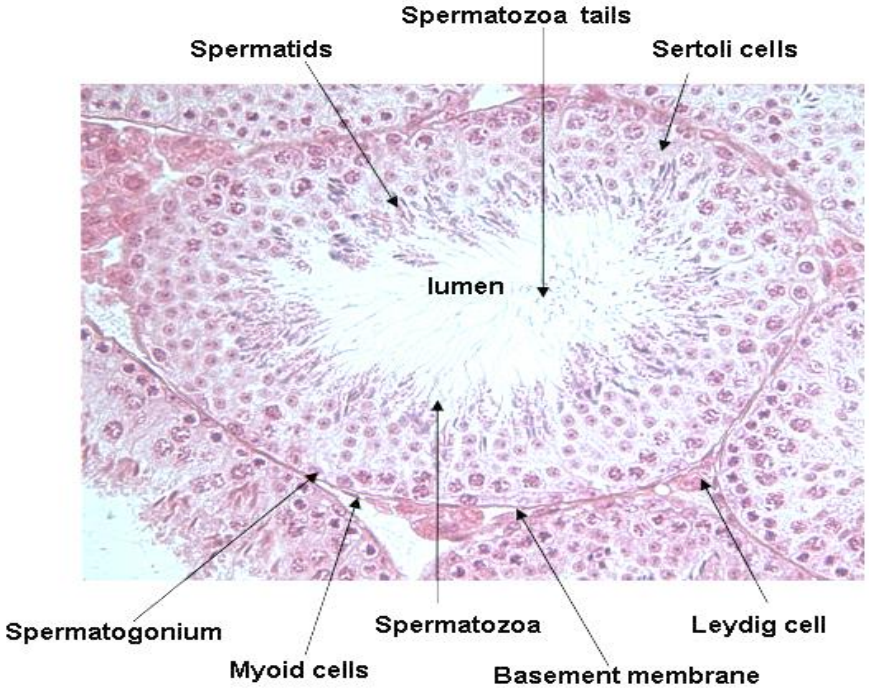

Gambar 1. Histologi tubulus seminiferus tikus perbesaran 400x dan menggunakan pewarnaan HE (Singh, 2011).

2.5. Morfologi Tubulus Seminiferus

Morfologi tubulus seminiferus terdiri dari beberapa unsur, antara lain sebagai berikut.

1. Tunika Fibrosa

   Tunika fibrosa terdiri dari beberapa lapisan fibrosa. Lapisan paling dalam melekat pada jaringan penyambung dekat dengan lamina basalis.
2. Lamina Basalis

   Terdapat lamina basalis yang berbatas tegas.
3. Epitel Germinativum

   Di daerah epitel germinativum terdapat dua jenis sel yaitu sel-sel spermatogenik dan sel Sertoli. Sel spermatogenik merupakan sel pada

tubulus seminiferus yang terus menerus mengalami replikasi dan maturasi. Sel spermatogenik meliputi:

1) Spermatogonia

   Pada memberan basal terdapat sel spermatogonia yang memiliki bentuk sel dan inti yang besar dengan sitoplasma yang berwarna pucat. Sel spermatogonia merupakan sel spermatogonium dalam bentuk jamak. Sel spermatogonium berukuran lebih kecil dan bersifat diploid. Ketika masa pubertas sel, sel spermatogonium mulai berdiferensiasi menjadi sel spermatosit primer. Terdapat spermatogonia tipe A terang dan gelap, dan spermatogonia tipe B. Spermatogonia tipe A baik terang maupun gelap memiliki inti yang menempel pada membran dan berbentuk oval, kompleks golgi yang terbatas dengan sedikit organel. Spermatogonia tipe B memiliki warna yang sama dengan spermatogonia tipe A yaitu pucat. memiliki nukleus yang berbentuk bulat dengan nukleolus yang terletak di tengah, serta memiliki kromatin yang padat di membran inti (Ross and Pawlina, 2011; Gartner and Hiatt, 2014).

2) Spermatosit Primer

   Spermatosit primer merupakan sel yang dihasilkan dari pembelahan mitosis oleh spermatogonium yang bersifat diploid dan memiliki bentuk yang lebih besar daripada sel spermatogonia. Sel spermatosit primer memiliki bentuk yang bulat, dengan kromosom yang tercat jelas dan intinya tanpa dinding. Sel spermatosit primer kemudian akan mengalami pembelahan meiosis I yang kemudian akan menghasilkan dua sel spermatosit sekunder yang bersifat haploid (Ross and Pawlina, 2011; Mescher, 2013).

3) Spermatosit Sekunder

   Spermatosit sekunder merupakan sel yang dihasilkan dari pembelahan meiosis I oleh spermatosit primer. Sel spermatosit sekunder kemudian akan mengalami pembelahan meiosis II dan menghasilkan dua sel spermatid yang bersifat haploid. Sel spermatosit sekunder berukuran lebih kecil jika dibandingkan

dengan sel spermatosit primer dan memiliki inti kromatin yang kurang padat. Secara histologis, sel spermatosit sekunder sulit ditemukan karena berada dalam tahap interfase yang singkat dan cepat (Ross and Pawlina, 2011; Mescher, 2013).

4) Spermatid

Sel spermatid merupakan sel hasil dari pembelahan meiosis II oleh sel spermatosit sekunder. Sel spermatid berukuran kecil dengan sitoplasma yang sedikit dan berbentuk lonjong. Sel spermatid berada lebih di tengah dekat dengan lumen dibandingkan dengan sel spermatosit sekunder dan bersifat haploid. Sel spermatid selanjutnya akan masuk ke dalam tahap spermiogenesis (Ross and Pawlina, 2011; Mescher, 2013).

5) Spermatozoa

Spermatozoa merupakan sel yang berukuran kecil dan berada di daerah lumen. Sel spermatozoa terdiri dari tiga bagian yaitu bagian kepala, tengah, dan ekor (Gambar 2). Di dalam bagian kepala terdapat nukleus dan akrosom yang berisi akrosin, *hyaluronidase*, dan beberapa enzim proteolitik yang berperan untuk menembus sel ovum pada saat fertilisasi. Enzim *hyaluronidase* berperan dalam mencerna filamen proteoglikan pada jaringan sedangkan enzim proteolitik berperan dalam mencerna protein (Guyton dan Hall, 2014; Sherwood, 2016; Hall and Hall, 2020).

Pada bagian tengah spermatozoa terdapat mitokondria yang memiliki peran untuk menghasilkan ATP atau energi. ATP yang dihasilkan berperan bagi kelangsungan hidup dan alat gerak bagi spermatozoa. Bagian ekor spermatozoa berperan sebagagai alat gerak atau motilitas. Motilitas spermatozoa dipengaruhi oleh ATP yang dihasilkan mitokondria (Guyton dan Hall, 2014; Sherwood, 2016; Hall and Hall, 2020).

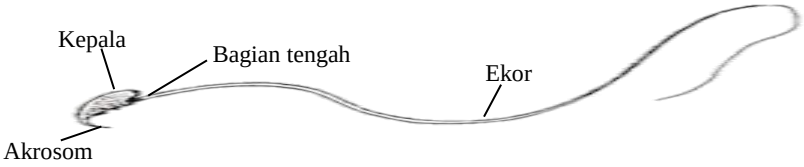

Gambar 2. Struktur spermatozoa tikus (Rugh, 1967).

2.6. Histologi Tubulus Seminiferus Akibat Hiperglikemia

Hiperglikemia kronik merupakan salah satu kondisi yang dapat menyebabkan infertilitas pada pria. Hal tersebut didasari oleh tingginya kadar glukosa darah yang dapat meningkatkan *Reactive Oxygen Species* (ROS). Meningkatnya ROS dapat menyebabkan kerusakan pada membran mitokondria sehingga menyebabkan kehilangan fungsi potensialnya. Hal tersebut menyebabkan kerusakan pada endotel pembuluh darah sehingga pemberian nutrisi menuju tubulus seminiferus menjadi berkurang dan menghambat proses spermatogenesis. Terganggunya proses spermatogenesis akibat tingginya ROS akan menyebabkan terjadinya penurunan jumlah sel-sel spermatogenik sehingga diameter tubulus seminiferus juga ikut menurun (Gambar 3-4). (Ko *et al*., 2014; Mustika dan Retno, 2018).

Gambar 3. Penampang melintang tubulus seminiferus mencit (*Mus musculus* L.) normal. Dengan perbesaran 400x dan pewarnaan menggunakan Hematoxylin Eosin (HE) (Larasati dkk., 2019).

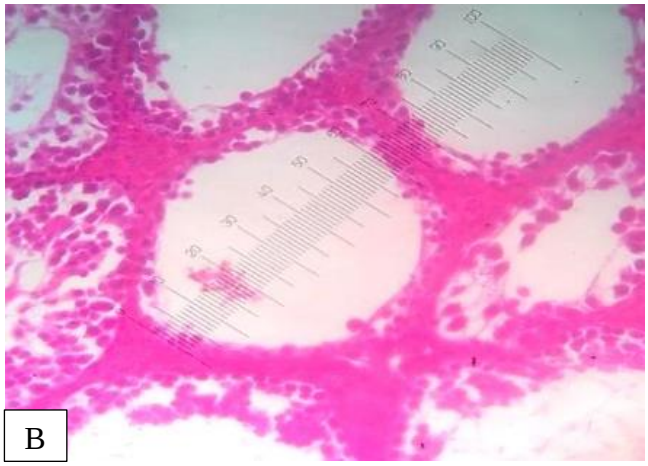

Gambar 4. Penampang melintang tubulus seminiferus mencit (*Mus musculus* L.) hiperglikemia. Dengan perbesaran 400x dan pewarnaan menggunakan Hematoxylin Eosin (HE) (Larasati dkk., 2019).

2.7. Spermatogenesis

Spermatogenesis merupakan suatu proses yang menghasilkan sel spermatozoa. Proses spermatogenesis terjadi di dalam testis tepatnya di tubulus seminiferus. Spermatogenesis terjadi karena rangsangan hormon gonadotropin yang di produksi oleh hipotalamus, kemudian hipofisis anterior akan menstimulasi dan menyekresikan LH (*Luteinizing Hormone*) dan FSH (*Follicle Stimulating Hormone*) yang akan bekerja dalam proses spermatogenesis (Nugroho, 2018).

Beberapa tahap spermatogenesis meliputi proliferasi mitotik, meiosis, dan pengemasan atau spermiogenesis (Gambar 3). Terjadinya spermatogenesis dimulai dengan berkumpulnya spermatogonia primitif di tepi membran epitel germinativum untuk mempertahankan sel germinativum. Spermatogonia tersebut memiliki 46 kromosom yang disebut dengan spermatogonia tipe A. Sel spermatogonia tipe A kemudian akan membelah menjadi sel spermatogonia tipe B, yang selanjutnya akan berpindah dan membelah untuk menghasilkan selspermatozoa (Guyton dan Hall, 2014; Sherwood, 2016).

Sel spermatogonia yang sudah berada di antara sel-sel sertoli kemudian akan berdiferensiasi menjadi ukuran yang lebih besar untuk membentuk sel spermatosit primer. Sel spermatosit primer yang telah terbentuk memiliki 46 kromosom (diploid). Sel spermatosit primer kemudian akan mengalami pembelahan meiosis dan menghasilkan 2 sel spermatosit sekunder yang masing-masing memiliki kromosom rangkap yang berjumlah 23 (haploid). Sel spermatosit sekunder kemudian akan mengalami pembelahan meiosis kedua yang menghasilkan 4 spermatid yang memiliki jumlah 23 kromosom tunggal (Guyton dan Hall, 2014; Sherwood, 2016).

Struktur sel spermatid masih seperti sel epiteloid, tetapi pada tahap spermiogenesis akan berdiferensiasi menjadi sel spermatozoa. Pada tahap spermiogenesis akan terjadi diferensiasi pada sel spermatid yang meliputi pembentukan kepala,akrosom, ekor, pemadatan dan pemanjangan inti, serta sebagian besar sitoplasmanya akan menghilang (Guyton dan Hall, 2014; Sherwood, 2016).

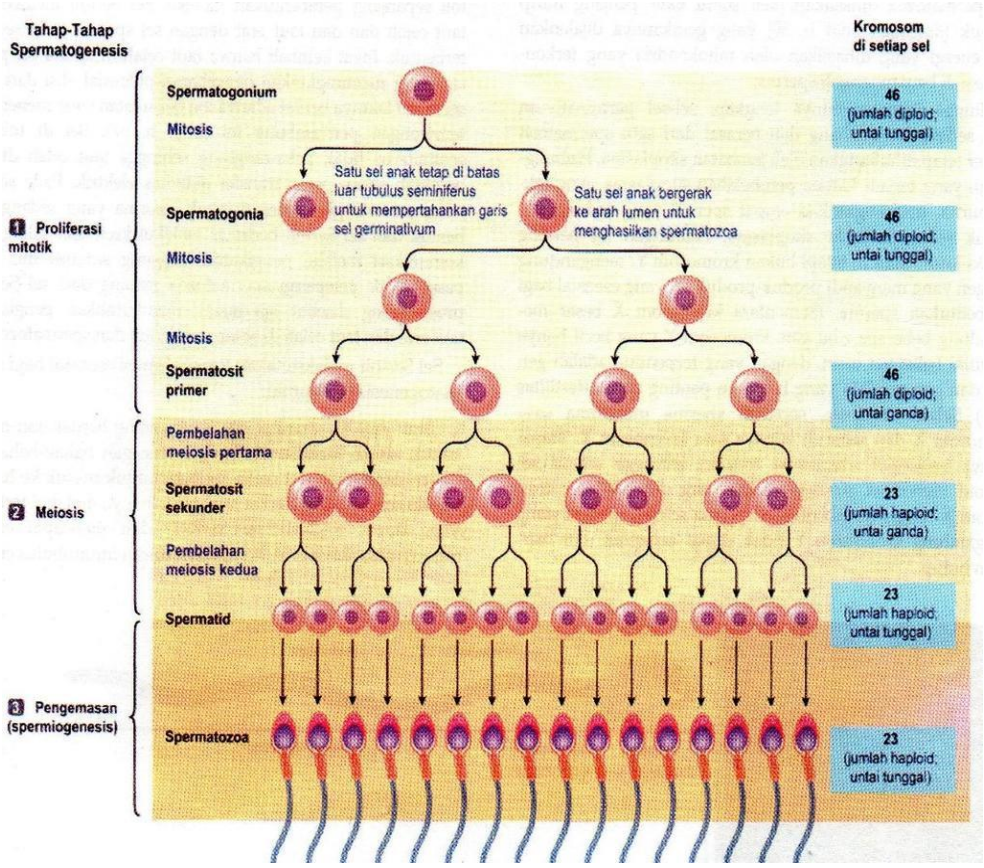

Gambar 5. Ilustrasi tahapan spermatogenesis mencit (Sherwood, 2016).

2.8. Biologi Tumbuhan Songgolangit (*Tridax procumbens* L.)

2.8.1. Klasifikasi Tumbuhan Songgolangit (*Tridax procumbens* L.)

Klasifikasi Songgolangit dalam Kumar *et al.* (2012) yaitu:

Kingdom : Plantae
Sub kingdom : Tracheobionta
Division : Spermatophyta
Subdivision : Magnoliophyta
Class : Magnoliopsida
Subclass : Asteridae
Order : Asterales
Family : Asteraceae
Genus : *Tridax*
Species : *Tridax procumbens* L.

2.8.2. Deskripsi Tumbuhan Songgolangit (*Tridax procumbens* L.)

Songgolangit (*Tridax procumbens* L.) merupakan tumbuhan jenis rumput atau gulma dan termasuk herba. Tumbuh di daerah tropis, banyak ditemukan di lereng gunung. Biasa dikenal sebagai *coatbutton* atau *cadillo chisaca* dan di Indonesia (terutama di Jawa) biasa disebut songgolangit. Tumbuhan ini memiliki bunga yang terletak pada ujung dan ketiak daun, berwarna kuning dan memiliki mahkota berwarna putih dengan kuntum bunga bergigi tiga. Batangnya berbentuk bulat (*teres*) dengan permukaan berbulu (*pillosus*) dan berwarna hijau kecokelatan. Arah tumbuh batangnya tegak lurus (*erectus*) dengan percabangan monopodial dan arah tumbuh cabangnya condong ke atas. Daunnya berbulu, berhadapan, bertangkai dengan helaian daun berbentuk bulat telur memanjang dengan tepi bergerigi sedikit kasar. Sistem perakarannya *radix primaria* (akar tunggang) yang berbentuk seperti tombak (*fusiformis*) dan menjalar pada pangkalnya (Gambar 6) (Kumar *et al.*, 2012; Hermanto dan Dewi, 2015; Kristina dan Syahid, 2016).

Gambar 6. Tumbuhan songgolangit (*Tridax procumbens* L.)

Pertumbuhan songgolangit pada awalnya rebah di atas tanah namun semakin lama sebagian batangnya berdiri dengan ketinggian mencapai 50 cm. Songgolangit dapat ditemukan di lapangan, padang rumput, lahan pertanian, halaman rumput dan daerah pinggir jalan seperti halnya iklim tropis atau sub tropis (Kumar *et al.*, 2012; Hermanto dan Dewi, 2015; Kristina dan Syahid, 2016).

2.8.3. Kandungan dan Manfaat Tumbuhan Songgolangit (*Tridax procumbens* L.)

Songgolangit (*Tridax procumbens* L.) diketahui memiliki kandunan senyawa metabolit sekunder diantaranya yaitu karotenoid, alkaloid, flavonoid (katekin dan flavon), tanin, dan saponin. Tumbuhan ini juga mengandung zat mineral diantaranya natrium, kalium, dan kalsium. Berbagai bagian dari tanaman Songgolangit dapat berperan sebagai obat antidiabetes, antimikroba, antiinflamasi, dan antioksidan (Kaushik *et al.*, 2020). Berdasarkan penelitian Kushwaha *et al.* (2019) hasil uji kandungan fitokimia yang terdapat dalam tumbuhan songgolangit adalah sebagai berikut (Tabel 1).

Tabel 1. Kandungan Fitokimia Songgolangit (*Tridax procumbens* L.)

Kandungan Fitokimia	Hasil
Alkaloid	✓
Flavonoid	✓
Fenol	✓
Tanin	✓
Saponin	✓
Steroid	✓

Secara tradisional songgolangit (*Tridax procumbens* L.) telah digunakan di India untuk penyembuhan luka dan sebagai antikoagulan, antijamur, dan pengusir serangga. Ekstrak daunnya digunakan untuk penyakit kulit menular dalam obat-obatan

tradisional. Di India, songgolangit digunakan untuk mengobati beberapa penyakit seperti gangguan hati, hepatoprotektor, gastritis, mulas, bisul, lecet, dan luka (Kaushik *et al.*, 2020).

2.9. Mencit (*Mus musculus* L.)

Mencit merupakan kelompok mamalia yang biasa dijadikan sebagai hewan uji pada penelitian karena memiliki ciri fisiologi dan biokimia yang hampir menyerupai manusia terutama aspek dalam metabolisme glukosa melalui perantaraan hormon insulin (Fuadah, 2019). Mencit (*Mus musculus* L.) disajikan pada Gambar 7.

Gambar 7. Mencit (*Mus musculus* L.)

2.9.1. Klasifikasi Mencit (*Mus musculus* L.)

Klasifikasi mencit (*Mus musculus* L.) dalam Nugroho (2018) adalah sebagai berikut.

Kingdom : Animalia
Phylum : Chordata
Class : Mamalia
Ordo : Rodentia
Family : Muridae
Genus : *Mus*
Species : *Mus musculus* L.

2.9.2. Deskripsi Mencit (*Mus musculus* L.)

Mencit dikelompokkan ke dalam kelas mamalia. Mencit memiliki tulang belakang, badan ditutupi oleh rambut, mencit betina melahirkan dan menyusui, jantung terdiri dari empat ruang, memiliki daun telinga (*pinna*), tengkorak bersendi pada tulang atlas melalui dua *condyles occipitalis*, memiliki lima jari yang bercakar, gigi seri pada rahang atas hanya sepasang membentuk seperti pahat dan tumbuh terus menerus (Nugroho, 2018).

Mencit merupakan hewan yang biasa dijadikan sebagai hewan percobaan karena secara fisiologis hampir menyerupai manusia. Mencit sering dalam penelitian atau percobaaan karena memiliki siklus hidup yang relatif pendek, memiliki jumlah anak banyak per kelahiran, mudah ditangani, serta sifat produksi dan karakteristik reproduksi mirip hewan lain seperti kambing, domba, babi dan sapi (Widawati *et al*., 2017).

Mencit memiliki sifat penakut, fotofobik, dan cenderung bersembunyi dan lebih aktif bila malam hari. Umur mencit berkisar antara 1-3 tahun. Habitat mencit ditemukan mulai daerah beriklim dingin, sedang maupun panas dan dapat hidup bebas atau dalam kandang. Mencit sangat mudah menyesuaikan diri dengan perubahan yang dibuat manusia, bahkan banyak juga yang hidup liar di hutan (Phifer-Rixey and Nachman, 2015).

2.9.3. Sistem Reproduksi Mencit (*Mus musculus* L.) Jantan

Mencit memiliki organ reproduksi yang terdiri dari saluran reproduksi diantaranya vas eferens, epididimis, vas deferens, duktus ejakulatorius, dan uretra (Gambar 8). Vas eferens merupakan suatu saluran yang berkelok-kelok dan lumen yang dibatasi oleh sel epitel bersilia. Epididimis merupakan saluran yang terdiri dan tiga bagian yaitu, caput, corpus, dan cauda. Epididimis

berfungsi sebagai tempat penyimpanan dan maturasi spermatozoa. Maturasi spermatozoa ditandai dengan hilangnya protoplasmik droplet pada bagian kepala spermatozoa. Bagian caput atau kepala epididimis berperan dalam menyerap cairan yang dikeluarkan oleh testis. Epididimis memiliki peran lain yaitu menyekresi cairan yang dihasilkan oleh sel-sel epitelnya untuk membantu merubah morfologi akrosom yaitu melalui kondensasi inti, pelepasan sitoplasma, peningkatan muatan negatif dan penambahan lapisan glikoprotein (Nugroho, 2018; Dillasamola, 2020).

Spermatozoa yang ada di dalam epididimis kemudian akan diteruskan menuju vas deferens. Bagian luar dan dalam vas deferens dibungkus oleh lapisan otot longitudinal, serta terdapat lapisan otot sirkuler diantara keduanya. Lumen vas deferens terdiri dari sekelompok sel epitel kolumnar berlapis semu. Lanjutan dari vas deferens adalah duktus ejakulatorius. Duktus ejakulatorius terdiri dari otot-otot kuat dan berperan dalam ejakulasi. Duktus ejakulatorius akan bermuara di uretra. Uretra tersusun atas sekelompok sel transisional, jaringan ikat longgar, banyak terdapat pembuluh darah dan dibungkus oleh lapisan otot lurik yang tebal (Nugroho, 2018; Dillasamola, 2020).

Alat reproduksi mencit jantan juga dilengkapi oleh beberapa kelenjar-kelenjar aksesori yaitu vesikula seminalis, kelenjar koagulasi, ampula, bulbouretra, dan kelenjar preputialis. Kelenjar seks aksesori secara umum berfungsi dalam mensekresikan cairan berupa plasma semen yang berfungsi sebagai medium pelarut dan pengaktif spermatozoa karena semen merupakan substrat yang kaya akan kalium klorida, natrium, nitrogen, asam askorbat, asam sitrat, fruktosa, inositol, fosfatase, dan sedikit vitamin. Penis berfungsi sebagai organ kopulasi yang akan menyalurkan spermatozoa ke dalam organ reproduksi betina. Penis tersusun dari beberapa bagian yaitu korpus kavernosum penis, korpus

kavernosum uretra, dan preputialis (Nugroho, 2018; Dillasamola, 2020).

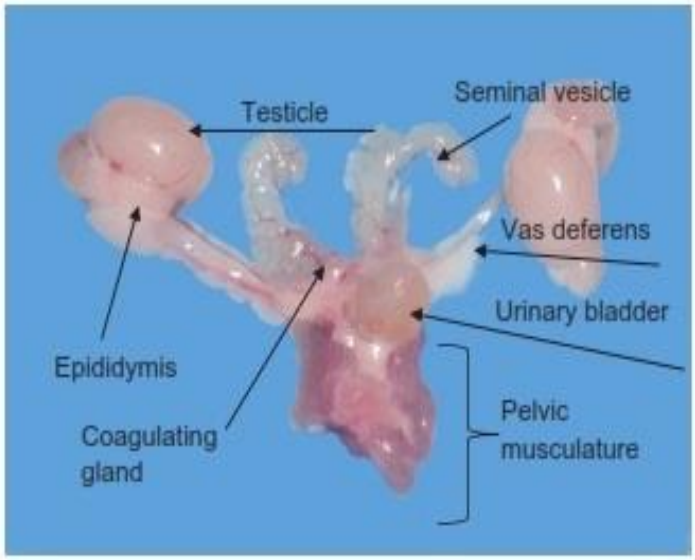

Gambar 8. Struktur organ reproduksi mencit jantan (Nugroho, 2018).

2.10. Aloksan

Aloksan (2,4,5,6-tetraoksipirimidin; 5,6-dioksiurasil) merupakan senyawa hidrofilik dan tidak stabil (Gambar 9). Dosis aloksan yang diberikan berkisar antara 50 hingga 200 mg/kg dan 40 hingga 200 mg/kg (pada tikus), dan tergantung pada strain yang dipilih dan rute pemberian misalnya, intraperitoneal dan pemberian aloksan subkutan memerlukan dosis hingga tiga kali lipat dari yang diberikan melalui rute intravena (King, 2012).

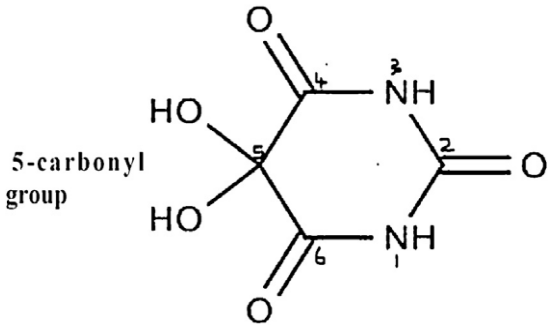

Gambar 9. Struktur Kimia Aloksan (Ighodaro *et al*, 2017).

Aloksan biasanya digunakan sebagai senyawa yang diinduksikan dalam penelitian tentang diabetes karena memiliki sifat sitotoksik yang dapat menyebabkan rusaknya sel β pankreas yang merupakan sel penghasil insulin di dalam tubuh. Aloksan dapat merangsang respon glukosa darah multifase pada saat disuntikkan ke hewan percobaan dan menyebabkan perubahan ultrastruktural sel β pankreas sehingga mengakibatkan kematian sel-sel nekrotik. Tahap awal yang muncul setelah diinduksikan aloksan yaitu fase hipoglikemik sementara yang akan berlangsung maksimal selama 30 menit. Respon hipoglikemik ini merupakan hasil dari stimulasi transien sekresi insulin akibat meningkatnya konsentrasi insulin plasma (Rohilla and Ali, 2012).

Hiperinsulinemia sementara disebabkan oleh meningkatnya ketersediaan ATP karena terhambatnya fosforilasi glukosa melalui penghambatan glukokinase. Tahap kedua yang muncul setelah satu jam penginduksian aloksan yaitu terjadinya kenaikan konsentrasi glukosa darah bersamaan dengan penurunan konsentrasi insulin plasma yang berlangsung selama 2-4 jam. Tahap ketiga yaitu fase hipoglikemik yang terjadi 4-8 jam setelah diinduksi aloksan (Rohilla and Ali, 2012).

Sekresi insulin yang terus menerus terjadi disebabkan oleh pecahnya membran sel yang mengakibatkan hipoglikemia yang fatal. Selain itu, *cisternae* dari retikulum endoplasma kasar dan kompleks golgi akan pecah. Kondisi ini bersifat permanen dan menyebabkan kematian sel nekrotik dari pulau pankreas. Tahap yang terakhir yaitu fase hiperglikemik permanen yang terjadi dalam waktu 24-48 jam setelah diinduksi aloksan (Rohilla and Ali, 2012).

Aloksan direduksi menjadi asam dialurat dan dioksidasi ulang menjadi aloksan yang menghasilkan radikal aloksan dan *Reactive Oxygen Species* (ROS) yang kemudian akan mengalami dismutasi oleh superoksida dismutase (SOD) untuk membentuk hidrogen peroksida (H_2O_2). Radikal hidroksil (*OH) juga dapat dibentuk melalui reaksi samping. Gugus *OH

kemudian menyebabkan fragmentasi DNA sel yang akan mengakibatkan apoptosis (Gambar 10) (Vieira *et al.*, 2019).

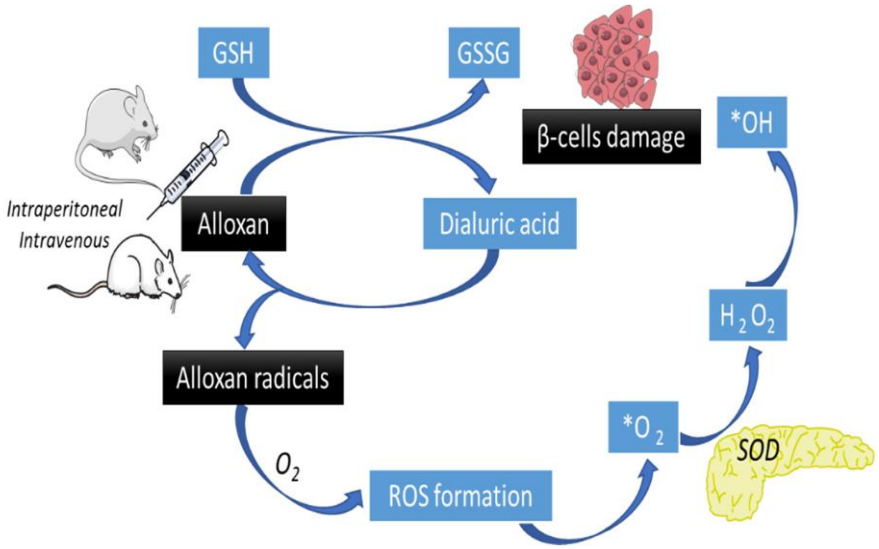

Gambar 10. Mekanisme hiperglikemia yang diinduksi aloksan (Vieira *et al.*, 2019).

III. METODE PENELITIAN

3.1. Waktu dan Tempat

Penelitian ini dilaksanakan pada bulan Maret – Juni 2022. Proses ekstraksi dan pengujian fitokimia daun songgolangit (*Tridax procumbens* L.) dilaksanakan di Laboratorium Kimia Organik, Jurusan Kimia Fakultas Matematika dan Ilmu Pengetahuan Alam, Universitas Lampung. Pemeliharaan hewan uji selama penelitian, induksi senyawa aloksan, pemberian bahan uji berupa ekstrak daun songgolangit, pengambilan sampel darah, serta nekropsi hewan uji dilaksanakan di Laboratorium Zoologi, Jurusan Biologi Fakultas Matematika dan Ilmu Pengetahuan Alam, Universitas Lampung. Proses pembuatan preparat histologi testis mencit dilakukan di Laboratorium Patologi Balai Veteriner Lampung, Bandar Lampung. Pengamatan dan pengambilan data penelitian dilakukan di Laboratorium Histologi dan Patologi Anatomi Fakultas Kedokteran, Universitas Lampung.

3.2. Alat dan Bahan

Alat yang digunakan dalam penelitian ini yaitu satu set kandang pemeliharaan mencit (bak berbahan plastik berukuran 20x30 cm, penutup berbahan kawat, wadah pakan, dan wadah minuman sebanyak 25 buah). Satu set peralatan ekstraksi (blender, oven, kertas saring, corong *Buchner*, dan *rotary evaporator*), satu set alat mikroteknik (*embedding cassette*,

waterbath, Accu-Cut SRM 200 Rotary Microtome, HistoDream EW (Embedding Workstation), stainless steel base mold, object glass, cover glass, inkubator, dan *staining jars*), satu set alat nekropsi (pinset, gunting, pin, papan bedah, tabung sampel, gelas arloji), timbangan digital untuk menimbang bahan dan berat badan mencit selama perlakuan, gelas ukur, Erlenmeyer, strip pengukur kadar glukosa darah, alat pengukur kadar glukosa darah (*Sinocare Safe Accu 2)*, lanset, tiga buah jarum sonde untuk memberikan ekstrak daun songgolangit secara oral, jarum suntik untuk induksi aloksan, spidol marker untuk memberi tanda pada setiap kandang, sarung tangan, masker, mikroskop *Olympus* BX-53, aplikasi *Olympus Streamstart*, dan kamera HP untuk dokumentasi.

Bahan yang digunakan dalam penelitian ini yaitu hewan uji berupa mencit jantan dengan berat badan ± 30-40 g berumur 3-4 bulan sebanyak 25 ekor, aloksan sebagai bahan induksi hiperglikemia, dan daun songgolangit. Bahan yang digunakan dalam pemeliharaan mencit yaitu pelet pakan mencit, air minum dan sekam padi. Dalam melarutkan aloksan menggunakan *aqua pro injection* serta Na-CMC 1% untuk melarutkan pasta songgolangit. Bahan yang digunakan untuk uji fitokimia yaitu HCl, pereaksi Meyer, serbuk Mg, $FeCl_3$ 1%, asam asetat anhidrat, dan H_2SO_4 pekat. Bahan yang digunakan untuk nekropsi yaitu kloroform, larutan *ringer* atau cairan infus NaCl 0,9%, *buffer* formalin 10%. Bahan yang digunakan untuk pembuatan preparat histologi tubulus seminiferus yaitu xylol, alkohol *absolute* bertingkat, paraffin, larutan pewarna *Harris Hematoxylin Eosin* (HE), dan c*anadian balsam*.

3.3. Rancangan Penelitian

Penelitian ini dilakukan menggunakan desain Rancangan Acak Lengkap (RAL) yang dibagi dalam 5 kelompok perlakuan. Banyaknya sampel pengulangan yang digunakan dihitung menggunakan rumus Federer (1963) yaitu:

$$(n-1)\ (t-1) \geq 15$$

Keterangan:
n : jumlah sampel tiap kelompok
t : jumlah perlakuan

Pada penelitian ini digunakan 5 kelompok percobaan maka jumlah sampel dalam setiap kelompok adalah:

$(n-1)\ (t-1) \geq 15$

$(n-1)\ (5-1) \geq 15$

$(n-1)\ 4 \geq 15$

$n-1 \geq 15/4$

$n = 5$

Berdasarkan perhitungan tersebut maka jumlah sampel pengulangan yang digunakan adalah 5 ekor mencit pada masing-masing kelompok, sehingga total sampel yang digunakan yaitu 25 ekor mencit.

Kelompok perlakuan adalah sebagai berikut.

1) Kelompok K (-) : Kontrol negatif (kelompok yang diberi pakan standar hingga akhir penelitian).
2) Kelompok K (+) : Kontrol positif (kelompok yang hanya diinduksi dengan aloksan 8,064 mg/g bb tanpa diberikan bahan uji).
3) Kelompok P1 : Kelompok yang diinduksi dengan aloksan 8,064 mg/g bb dan diberi ekstrak daun songgolangit dengan dosis 0,45 mg/g bb/hari selama 14 hari secara oral.
4) Kelompok P2 : Kelompok yang diinduksi dengan aloksan 8,064 mg/g bb dan diberi ekstrak daun songgolangit dengan dosis 0,9 mg/g bb/hari selama 14 hari secara oral.
5) Kelompok P3 : Kelompok yang diinduksi dengan aloksan 8,064 mg/g bb dan diberi ekstrak daun songgolangit dengan dosis 1,8 mg/g bb/hari selama 14 hari secara oral.

3.4. Pelaksanaan Penelitian

3.4.1. Persiapan Bahan Uji

Bahan uji yang digunakan yaitu daun songgolangit (*Tridax procumbens* L.) yang diperoleh dari daerah Padang Cermin, Kabupaten Pesawaran, Provinsi Lampung. Kriteria inklusi dari daun songgolangit yang digunakan adalah daun yang berwarna hijau, segar, tidak berlubang dan tidak berjamur. Kriteria eksklusi yaitu daun yang tidak segar atau layu, berwarna kuning, serta daun yang berlubang dan berjamur, sehingga dalam penelitian ini menggunakan sampel daun songgolangit yang memenuhi kriteria inklusi. Tahapan ekstraksi daun songgolangit adalah sebagai berikut (Gambar 11).

Daun songgolangit yang memenuhi kriteria inklusi kemudian dicuci dengan air mengalir

↓

Daun songgolangit dikeringanginkan selama 24 jam, kemudian di oven dengan suhu 40°C selama 24 jam

↓

Daun songgolangit yang telah kering dihaluskan hingga berbentuk serbuk/simplisia

↓

Serbuk daun songgolangit dimaserasi menggunakan pelarut etanol 96% selama 3×24 jam

↓

Daun songgolangit yang telah dimaserasi kemudian disaring menggunakan corong *Buchner* hingga diperoleh filtrat

↓

Filtrat kemudian dipekatkan menggunakan *rotary evaporator* dengan suhu 50°C hingga diperoleh ekstrak kental, kemudian dimasukkan ke dalam oven dengan suhu 40°C hingga diperoleh ekstrak dalam bentuk pasta dan dilarutkan dengan Na-CMC 1%.

Gambar 11. Proses ekstraksi bahan uji

3.4.2. Pengujian Fitokimia Ekstrak Daun Songgolangit (*Tridax procumbens* L.)

Pengujian fitokimia merupakan pengujian yang bertujuan untuk mengetahui keberadaan zat atau senyawa fitokimia yang ada pada ekstrak tumbuhan secara kualitatif. Senyawa fitokimia adalah zat atau senyawa kimia bioaktif hasil metabolisme sekunder dari tiap tumbuhan yang berfungsi sebagai sistem pertahanan dari gangguan hama dan penyakit tanaman (Detha dan Datta, 2016). Pengujian fitokimia dilakukan dengan menggunakan pereaksi-pereaksi tertentu sehingga dapat diketahui golongan senyawa kimia yang terdapat pada tumbuhan tersebut (Nainggolan dkk., 2019). Prosedur pengujian fitokimia adalah sebagai berikut.

3.4.2.1. Uji Alkaloid

Uji alkaloid dilakukan dengan mencampurkan 0,5 ml ekstrak daun songgolangit kemudian ditambahkan dengan 5 tetes kloroform dan 5 tetes pereaksi Mayer (1 g KI dilarutkan dalam 20 ml aquades ditambahkan 0,271 g $HgCl_2$ hingga larut). Indikator positif dari uji alkaloid adalah terbentuknya endapan putih atau kecoklatan (Akasia dkk., 2021).

3.4.2.2. Uji Flavonoid

Uji flavonoid dilakukan dengan mencampurkan 0,5 ml ekstrak daun songgolangit kemudian ditambahkan 0,5 g serbuk Mg dan 5 ml HCl pekat (ditambahkan tetes demi tetes). Apabila terbentuk warna oranye, merah atau kuning dan terbentuk busa, berarti positif mengandung flavonoid (De Silva dkk., 2017).

3.4.2.3. Uji Terpenoid

Uji terpenoid dilakukan dengan memasukkan 0,5 g sampel ekstrak daun songgolangit kemudian ditambahkan 0,5 ml asam asetat glasial dan ditambahkan 0,5 ml H_2SO_4 pekat.

Apabila dihasilkan merah atau kuning maka positif mengandung terpenoid (Sinulingga dkk., 2020).

3.4.2.4. Uji Saponin

Uji saponin dilakukan dengan cara menambahkan 0,5 ml sampel ekstrak daun songgolangit ke dalam 5 ml aquades, kemudian dihomogenkan dengan cara dikocok selama 30 detik. Indikator positif dari uji saponin adalah terbentuknya buih atau busa yang stabil (Nofita dkk., 2020).

3.4.2.5. Uji Tanin

Uji tanin dilakukan dengan memasukkan 1 ml sampel ekstrak daun songgolangit ke dalam tabung reaksi, kemudian ditambahkan pereaksi $FeCl_3$ 10%. Indikator positif dari uji tanin yaitu terbentuknya biru tua atau hitam kehijauan (Sinulingga dkk., 2020).

3.4.2.6. Uji Steroid

Uji steroid dilakukan dengan memasukkan 0,5 g sampel ekstrak daun songgolangit kemudian ditambahkan 0,5 ml asam asetat glasial dan ditambahkan 0,5 ml H_2SO_4 pekat. Apabila dihasilkan warna biru atau ungu maka positif mengandung steroid (Sinulingga dkk., 2020).

Hasil uji yang dilakukan akan disajikan dalam bentuk tabel dan dinyatakan dengan nilai (+) apabila terdapat senyawa metabolit sekunder pada ekstrak daun songgolangit, sebaliknya dinyatakan dengan nilai (-) apabila tidak terdapat senyawa metabolit sekunder pada ekstrak daun songgolangit.

3.4.3. Persiapan Hewan Uji

Hewan uji berupa mencit jantan *(Mus musculus* L.*)* berjumlah 25 ekor, berumur 3-4 bulan dengan berat badan ± 30-40 g. Mencit diperoleh

dari Balai Veteriner Lampung, Bandar Lampung. Mencit dipelihara pada lingkungan homogen secara individu di dalam wadah berbahan plastik berukuran 20×30 cm yang dilengkapi dengan penutup berbahan kawat, wadah pakan dan wadah air minum. Sebelum perlakuan dimulai, mencit diaklimatisasi selama 7 hari yang bertujuan agar mencit dapat beradaptasi dengan lingkungan dan tidak stress. Selama proses aklimatisasi, mencit diberi pakan standar berupa pelet dan air minum secara *ad libitum* (sampai kenyang atau secukupnya).

3.4.4. Penginduksian Senyawa Aloksan

Aloksan yang digunakan untuk membuat kondisi hiperglikemia mengacu pada penelitian Dewi dkk. (2018), bahwa aloksan pada dosis di bawah 140 mg/kgbb mampu membuat mencit menjadi hiperglikemia namun dalam waktu satu minggu mampu mengembalikan kadar glukosa darah mencit menjadi normal. Aloksan dengan dosis 160 mg/kgbb dapat menyebabkan kondisi hiperglikemia yang stabil dan mampu bertahan selama 1 bulan. Pemberian aloksan dengan dosis 180 mg/kgbb menunjukkan kondisi hiperglikemia yang berat, angka kematian yang tinggi, dan kerusakan ginjal pada mencit. Sehingga menggunakan aloksan dengan dosis 160 mg/kgbb atau setelah dikonversi ke mencit dengan rata-rata berat badan 36 g maka dosis yang digunakan sebanyak 8,064 mg/g bb (Chougale *et al*., 2007; Dewi dkk., 2018).

Proses pengondisian mencit menjadi hiperglikemia dimulai dengan memuasakan mencit jantan selama ± 6-8 jam. Kemudian mencit diukur kadar glukosa darah dan berat badannya menggunakan glukometer dan timbangan digital untuk dijadikan kadar glukosa darah dan berat badan awal. Pemeriksaan glukosa darah dilakukan dengan cara mengambil sampel darah pada bagian pembuluh darah vena di ekor menggunakan lanset. Dua jam berikutnya, setelah luka pada ekor mengering, mencit diinduksi aloksan secara subkutan di bagian

tengkuk. Aloksan yang digunakan dilarutkan terlebih dahulu menggunakan 0,3 ml *aqua pro injection*. Pengukuran kadar glukosa darah dan berat badan ke-2 dilakukan setelah 5 hari penginduksian aloksan. Setelah 24 jam induksi, mencit diberi 0,3 ml air gula 5% secara oral untuk mencegah terjadinya hipoglikemia yang fatal. Untuk melihat pengaruh pemberian aloksan pada mencit, dilakukan optimasi larutan selama 5 hari. Mencit dengan kadar glukosa >200 yang akan digunakan dalam penelitian ini. Setelah positif mengalami kenaikan kadar glukosa darah maka mencit diberikan perlakuan selama 14 hari.

3.4.5. Pemberian Ekstrak Daun Songgolangit (*Tridax procumbens* L.)

Dosis ekstrak daun songgolangit (*Tridax procumbens* L.) yang digunakan yaitu 125 mg/kgbb, 250 mg/kgbb, dan 500 mg/kgbb. Dosis ini mengacu pada penelitian Petchi *et al*. (2013), yang menyatakan bahwa pemberian ekstrak tanaman songgolangit pada 250 dan 500 mg/kgbb menunjukkan penurunan kadar glukosa darah tikus yang diinduksi streptozotocin, dan efeknya sebanding dengan obat standar glibenklamid.

Laurence and Bacharach (1964), menyatakan bahwa konversi dosis dari tikus ke mencit sebesar 0.14, sehingga diperoleh hasil perhitungan dosis ekstrak daun songgolangit yang diberikan pada mencit dengan berat 36 g yaitu 0,45 mg/g bb, 0,9 mg/g bb, dan 1,8 mg/g bb selama 14 hari. Lama pemberian perlakuan menggunakan ekstrak daun songgolangit ini mengacu pada penelitian Amagbegnon *et al*. (2021), yang menyebutkan bahwa pemberian ekstrak songgolangit selama 14 hari dapat menurunkan kadar glukosa darah pada tikus wistar.

3.4.6. Nekropsi dan Pengambilan Sampel Organ

Nekropsi (pembedahan) dilakukan pada hari ke-21 atau di akhir penelitian. Nekropsi dilakukan setelah mencit dibius menggunakan kloroform. Rongga peritoneum dibuka melalui sayatan melintang pada perut bagian bawah. Testis diambil kemudian dibersihkan dari jaringan pengganggu seperti lemak dan jaringan ikat. Saat nekropsi, organ testis dicuci dengan larutan *ringer* atau cairan infus (NaCl 0,9%) agar darah yang menempel hilang. Organ testis kemudian dimaksukkan ke dalam wadah sampel yang berisi *buffer* formalin 10% agar terfiksasi.

3.4.7. Pembuatan Preparat Histologi Testis Mencit (*Mus musculus* L.)

Setelah dilakukan pembedahan pada mencit kemudian dilakukan pembuatan preparat sayatan testis dengan parafin dan pewarnaan *Hematoxylin Eosin* (HE). Proses pembuatan preparat histologi terdiri dari beberapa tahapan yaitu tahap fiksasi, tahap dehidrasi, tahap *embedding*, tahap pemotongan (*cutting*), tahap pewarnaan (*staining*), dan tahap perekatan (*mounting*).

3.4.7.1. Tahap Fiksasi

Fiksasi merupakan tahap awal yang dilakukan dalam pembuatan preparat histologi. Tahap fiksasi ini bertujuan untuk mengeraskan dan mematikan jaringan secara cepat, sehingga jaringan tidak mengalami pembusukan (autolisis). Organ testis yang telah diambil kemudian dimasukkan ke dalam larutan fiksatif formalin 10% dengan volume 20 kali volume organ. Fiksasi dilakukan minimal selama 24 jam. Kemudian setelah difiksasi organ testis dicuci dengan air mengalir (Mujimin dan Suratmi, 2013).

3.4.7.2. Tahap Dehidrasi, Penjernihan (*clearing*), dan Impregnasi

Proses dehidrasi dimulai dengan proses *trimming* atau memotong organ testis menjadi ukuran yang lebih kecil dan dimasukkan ke dalam *embedding casette*, setelah itu dicuci dengan air mengalir. *Embedding casette* kemudian diletakkan di atas kertas *tissue*. Kemudian dilakukan perendaman menggunakan alkohol bertingkat pada konsentrasi 80% dan 90% berturut turut selama 2 jam. Selanjutnya dilakukan perendaman dalam alkohol 95%, alkohol *absolute* I, II, III selama 1 jam. Tahap berikutnya yaitu *clearing* untuk membersihkan sisa-sisa alkohol dengan merendam *embedding cassette* dalam larutan xylol I, II, dan III masing-masing selama 1 jam. Impregnasi dilakukan dengan menggunakan parafin I, II, dan III masing-masing selama 2 jam.

3.4.7.3. Tahap *Embedding*

Proses *embedding* dilakukan dengan menggunakan alat *HistoDream EW (Embedding Workstation)* yang sudah berisi paraffin cair. Kemudian *stainless steel base mold* yang berisi organ testis diberi paraffin cair hingga terendam seluruhnya dan membentuk suatu blok. Selanjutnya blok parafin didinginkan dan dimasukkan ke dalam *freezer* dengan suhu 4°C untuk melepaskan parafin yang berisi potongan organ dari *stainless steel base mold*. Blok parafin dipotong sesuai dengan letak jaringan menggunakan *scapel* dan siap dipotong menggunakan mikrotom.

3.4.7.4. Tahap Pemotongan (*Cutting*)

Pemotongan dilakukan menggunakan *Accu-Cut SRM 200 Rotary Microtome* pada ruangan dingin dan dengan ketebalan sayatan 3 µm. Hasil pemotongannya berupa pita jaringan tipis. Kemudian pita jaringan diapungkan di atas air untuk

menghilangkan kerutan, kemudian pita jaringan dipindahkan ke dalam *waterbath* selama beberapa detik hingga mengembang sempurna. Setelah itu, pita jaringan diambil dengan *object glass* (*slide*) bersih dan ditempatkan pada bagian sepertiga atas *object glass*. *Slide* yang berisi jaringan ditempatkan pada inkubator (suhu 37°C) selama 24 jam hingga jaringan melekat sempurna.

3.4.7.5. Tahap Pewarnaan (*Staining*)

Staining atau pewarnaan dimulai dengan perendaman dalam larutan *xylol* I, II, III, masing-masing selama 5 menit dilanjutkan dengan perendaman dalam alkohol *absolute* I, II, III masing-masing selama 5 menit. Perendaman selanjutnya yaitu menggunakan aquades selama 1 menit. Hasil pootongan organ kemudian dimasukkan ke dalam larutan pewarnaan *Harris Hematoxylin Eosin* (HE) selama 20 menit. *Slide* jaringan dimasukkan ke dalam aquades selama 1 menit dengan sedikit menggoyang-goyangkan organ agar merata. *Slide* jaringan dicelupkan dalam asam alkohol sebanyak 2-3 celupan, lalu dibersihkan dalam aquades bertingkat masing-masing 15 menit, dimasukkan dalam eosin selama 2 menit dan berturut-turut dimasukkan dalam alkohol 96% selama 2 menit, alkohol 96%, alkohol III dan IV masing-masing selama 3 menit. Terakhir, *slide* jaringan dimasukkan ke dalam xylol IV dan V masing-masing selama 5 menit.

3.4.7.6. Tahap Perekatan (*Mounting*)

Setelah proses pewarnaan selesai, *slide* jaringan dikeringkan kemudian ditetesi c*anadian balsam* agar preparat dapat bertahan lama kemudian ditutup dengan *cover glass.*

3.4.7.7. Pengamatan Preparat dengan Mikroskop

Preparat histologi testis mencit diperiksa dan diamati pada lima lapang pandang di bawah mikroskop *Olympus* BX-53 menggunakan perbesaran 400 kali yang terhubung dengan aplikasi *Olympus Streamstart*.

3.5. Diagram Alir Penelitian

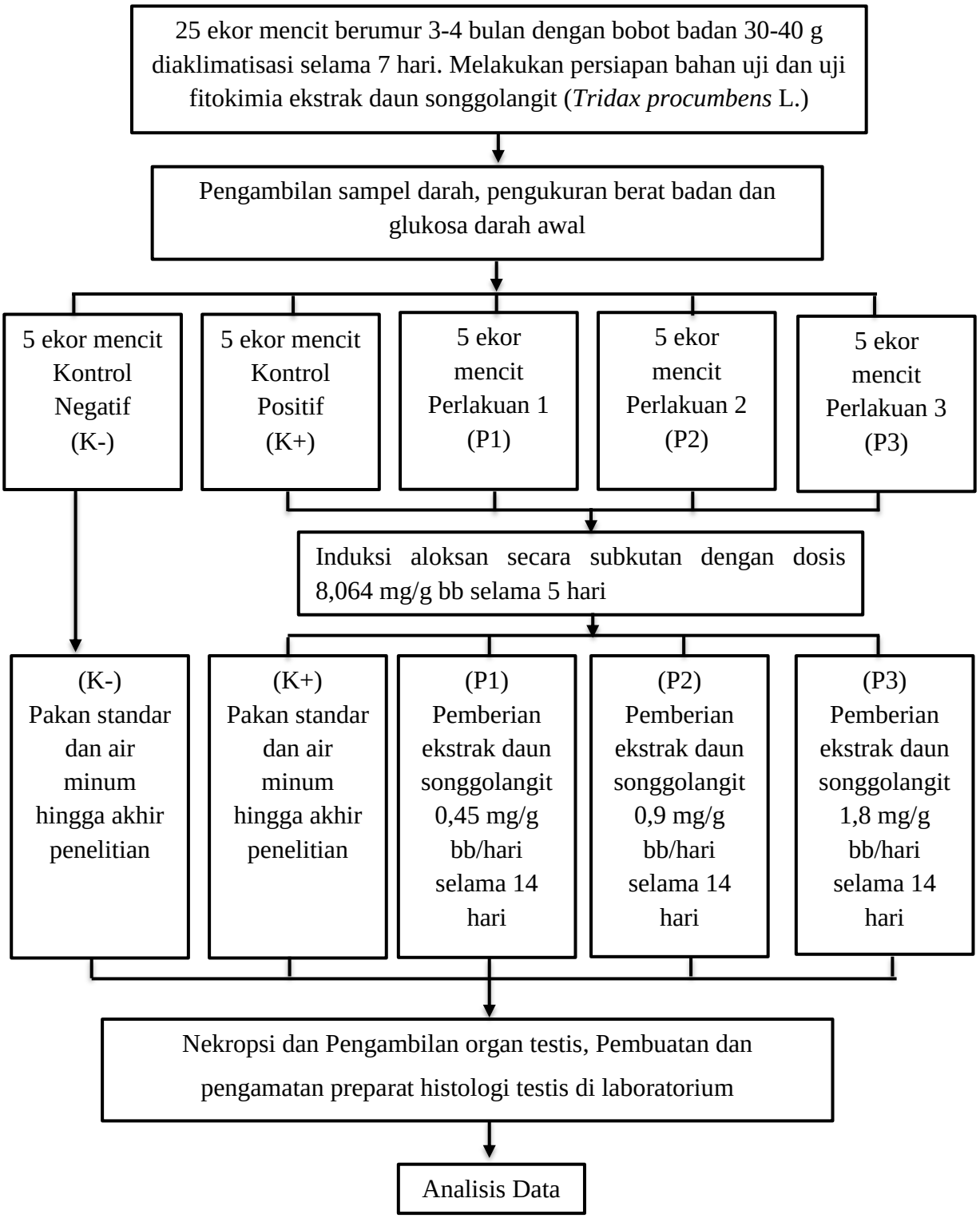

Gambar 12. Diagram alir penelitian

3.6. Parameter Penelitian

Parameter dalam penelitian ini adalah sebagai berikut.

3.6.1. Pengamatan Jumlah Sel-sel Spermatogenik

Pengamatan sel-sel spermatogenik dilakukan pada potongan melintang tubulus seminiferus yang diambil secara acak. Pengamatan tersebut dilakukan dengan menghitung jumlah sel-sel pada setiap tubulus seminiferus yang telah dipilih dan dihitung dengan cara menghitung satu bidang dari tubulus seminiferus yang telah dibagi menjadi empat bagian, lalu hasil dikalikan empat sesuai dengan pembagian bidang tubulus seminiferus. Penghitungan tersebut dilakukan sebanyak tiga kali pengulangan. Jumlah sel-sel yang akan dihitung meliputi jumlah sel spermatogonia, sel spermatosit primer, dan sel spermatid secara manual. Pengamatan dilakukan menggunakan mikroskop *Olympus* BX-53 pada perbesaran 400 kali yang terhubung dengan aplikasi *Olympus Streamstart*.

3.6.2. Pengamatan Ketebalan Sel-sel Spermatogenik

Pengukuran ketebalan sel-sel spermatogenik dilakukan dengan cara mengukur mulai dari bagian sel spermatogonia hingga bagian sel spermatid yang terpilih secara acak dan diulang sebanyak tiga kali. Pengukuran dilakukan menggunakan mikroskop BX-53 pada perbesaran 400 kali yang terhubung dengan aplikasi *Olympus Streamstart*. Hasil pengukuran dinyatakan dalam satuan mikrometer (μm).

3.6.3. Pengamatan Diameter Tubulus Seminiferus

Pengukuran dilakukan dengan cara mengukur diameter tubulus seminiferus yang terpilih secara acak dengan empat sisi yang berbeda kemudian dirata-ratakan. Pengukuran tersebut dilakukan sebanyak tiga kali pengulangan. Pengukuran dilakukan

menggunakan mikroskop *Olympus* BX-53 pada perbesaran 400 kali yang terhubung dengan aplikasi *Olympus Streamstart*. Hasil pengukuran dinyatakan dalam satuan mikrometer (μm).

3.7. Analisis Data

Data dianalisis secara statistik menggunakan program *IBM SPSS Statistics* 26. Analisis data diawali dengan uji normalitas *Shapiro-Wilk* $\alpha = 0,05$. Apabila hasil uji normalitas menunjukkan $p < \alpha$ maka data tersebut diujikan lagi dengan uji normalitas dengan transformasi. Jika p masih kurang dari 0,05, maka dilanjutkan dengan uji homogenitas dan uji non parametric *Kruskal-Wallis* dan dilanjutkan dengan uji *Wilcoxon-Mann-Whitney.* Jika $p > 0,05$ pada uji normalitas, maka dilanjutkan dengan uji homogenitas *Levene statistic* dan uji parametrik menggunakan metode statistik *One Way Analysis of Variance* (ANOVA) dengan uji lanjut Beda Nyata Terkecil (BNT) pada taraf signifikansi 5% sebagai perbandingan dari masing-masing perlakuan.

V. PENUTUP

5.1. Kesimpulan

Berdasarkan hasil penelitian yang telah dilakukan, dapat disimpulkan bahwa pemberian ekstrak daun songgolangit (*Tridax procumbens* L.) terhadap mencit (*Mus musculus* L) hiperglikemia yang diinduksi aloksan dapat:

1. Meningkatkan rata- rata jumlah sel-sel spermatogenik mencit setelah diinduksi aloksan.
2. Meningkatkan ketebalan sel-sel spermatogenik mencit setelah diinduksi aloksan.
3. Meningkatkan rata-rata diameter tubulus seminiferus mencit setelah diinduksi aloksan.

5.2. Saran

Perlu dilakukan penelitian lebih lanjut mengenai senyawa aktif dari ekstrak daun songgolangit (*Tridax procumbens* L.) yang paling berpengaruh terhadap struktur histologi testis mencit.

DAFTAR PUSTAKA

Akasia, A.I., Putra, I.D.N.N., dan Putra, I.N.G. 2021. Skrining fitokimia ekstrak daun mangrove *Rhizophora mucronata* dan *Rhizophora apiculata* yang dikoleksi dari kawasan mangrove Desa Tuban, Bali. *Journal of Marine Research and Technology (JMRT)*, 4 (1): 16-22.

Amagbegnon, J.B., Koukou, O., Agbangnan, P.C., Seton, S., Betira, M., Medegan, S., Loko, L., Dougnons, V., Djogbenou, L., and Sezan, A. 2021. Evaluation of preventive and therapeutic activities of *Tridax procumbens* against hyperglycemia and hyperlipidemia induced in wistar rats. *Pharmacology and Pharmacy*, 12: 127-140.

Amani, Z., dan Mustarichie. Review artikel: aktivitas antihiperglikemia beberapa tanaman di indonesia. *Farmaka*, 1 (1): 127-132.

American Diabetes Association. 2014. Diagnosis and classification of diabetes mellitus. *Diabetes Care*, volume 37 Supplement 1 : S81-S90.

Arundani, P., I'tishom, R., dan Purwanto, B. 2021. Pemberian ekstrak rumput kebar (*Biophytum petersianum* Klotszch) terhadap viabilitas spermatozoa mencit (*Mus musculus*) diabetes melitus. *Oceana Biomedicina Journal*. 4 (1): 26-37.

Banjarnahor, S., dan Artanti, N. 2014. Antioxidant properties of flavonoids. *Med J Indones*, Vol 23(4): 239-244.

Bhagwat, D.A., Killedar, S.H., and Adnaik, R.S. 2008. Anti-diabetic activity of leaf extract of *Tridax procumbens*. *International Journal of Green Pharmacy*, 2 (2): 126-128.

Campos, C. 2012. Chronic hyperglycemia and glucose toxicity: pathology and clinical sequelae. *Postgraduate Medicine*, vol 124 (6): 90-97

Chandra, Y.I. 2017. Perancangan aplikasi resep pengobatan gangguan pernapasan dengan tanaman obat menggunakan pendekatan agile process dengan model extreme programming berbasis android. *PROSIDING SNSebatik 2017 (Seminar Nasional Serba Informatika 2017)STMIK Widya Cipta Dharma Samarinda*, 1 (1): 33-41.

Chougale, A.D., Shirmant, N.P., Pradeep, M.G., and Akalpita, U.A. 2007. Optimization of alloxan dose in essential to induce stable diabetes for prolonged period. *Assian Journal of Biochemistry,* 2 (6):402-408.

De Silva, G.O., Abeysundara, A., T., and Aponso, M., M., W. 2017. Extraction methods, qualitative and quantitative techniques for screening of phytochemicals from plants. *American Journal of Essential Oils and Natural Products,* 5 (2): 29-32.

Detha, A., dan Datta, F.U. 2016. Skrining fitokimia minuman tradisional moke dan sopi sebagai kandidat antimikroba. *Jurnal Kajian Veteriner,* 4: 12-17.

Dewi, K.E., Jamaluddin, A.W., dan Rell, F. 2018. Uji aktivitas ekstrak etanol kulit pisang mas (*Musa acuminata* (AA Group)) terhadap penurunan kadar glukosa darah mencit (*Mus musculus*) yang diinduksi aloksan. *Jurnal As-Syifaa,* 10 (02): 191-205.

Dillasamola, D. 2020. *Infertilitas: Kumpulan Jurnal Penelitian mengenai Infertilitas*. LPPM Universitas Andalas. Padang.

Eroschenko, V.P. 2015. *Atlas Histologi diFiore dengan Korelasi Fungsional.* Penerbit Buku Kedokteran EGC. Jakarta.

Federer, W. 1963. *Experimental Design: Theory and Application*. Mac Millan. New York.

Fuadah, N. 2019. *Pengaruh Terapi Ekstrak Etanol 96% Bekatu (Rice bran) Terhadap Kadar Glukosa Darah dan MDA (Malondialdehyde) pada Hati Mencit (Mus musculus) Diabetes Mellitus.* (Skripsi). Universitas Islam Negeri Maulana Malik Ibrahim. Malang.

Gartner, L.P., and Hiatt, J.L. 2014. *Color Textbook of Histology 3th Edition.* Elsevier Saunders. Singapore.

Guerriero, G., Trocchia, S., Abdel-Gawad, F., and Ciarcia. 2014. Roles of reactive oxygen species in the spermatogenesis regulation. *Frontiers in Endocrinology*, 1-4.

Guyton, A.C., dan Hall, J.E. 2014. *Buku Ajar Fisiologi Kedokteran Edisi 22.* EGC. Jakarta.

Hall, J.E., and Hall, M.E. 2020. *Guyton and Hall textbook of medical physiology e-Book.* Elsevier Health Science.

Handayani, S., Najib, A., dan Wati, N. 2018. Uji aktivitas antioksidan ekstrak daun daruju (*Acanthus ilicifolius* L.) dengan metode peredaman radikal bebas 1,1-diphenyil-2-picrylhidrazil (DPPH). *Jurnal Fitofarmaka Indonesia,* vol 5 (2): 299-308.

Hasanuddin dan Kusyanti. 2016. Jenis tumbuhan sebagai obat penyakit diabetes melitus pada masyarakat Rundeng Kota Subulussalam. *Prosiding Seminar Nasional Biotik,* hal 95-100.

Hermanto, F., dan Dewi, P.S. 2015. Kajian praklinis ekstrak etanol herba ketumpang (*Tridax procumbens* L) sebagai antimalaria pada mencit yang terinfeksi *Plasmodium berghei*. *Prosiding SNIJA,* hal 79-82.

Hermanto, F., dan Solihah, P. 2014. Uji aktivitas antimalaria ekstrak etanol herba ketumpang (*Tridax procumbens* L.) pada plasmodium falciparum galur 3D7. *Prosiding Seminar Nasional Ilmu Pengetahuan dan Teknologi Universitas Jendral Ahmad Yani*, hal 64-68.

Ighodaro, O.M., Adeosun, A.M., and Akinloye, O.A. 2017. Alloxan-induced diabetes, a common model for evaluating the glycemic-control potential of therapeutic compounds and plants extracts in experimental studies. *Medicina*, 53: 365-374.

International Diabetes Federation. *IDF Diabetes Atlas Eighth Edition 2019*, International Diabetes Federation.

Kaushik, D., Tanwar, A., and Davis, J. 2020. Ethnopharmacological and phytochemical studies of *Tridax procumbens* Linn: a popular herb in ayurveda medicine. *International Journal of Engineering Research and Technology (IJERT*), 9 (09): 758-768.

Kierszenbaum, A.L., and Tres, L.L. 2012. Histology and Cell Biology An Introductionto Pathology 3th Ed. Elsevier Saunders.

King, A.J. 2012. The use of animal models in diabetes research. *British Journal of Pharmacology,* 166: 877-894.

Ko, E.Y., Sabanegh, E.S., and Agarwal, A. 2014. Male infertility testing : reactive oxygen species and antioxidant capacity. *Fertil Steril*, 102 (6):1518-1527. doi:10.1016/j.fertnstert.2014.10.020.

Kristina, N.N., dan Syahid, S.F. 2016. Manfaat gletang (*Tridax procumbens*) sebagai antioksidan alami. *Warta Penelitian dan Pengembangan Tanaman Industri,* 22 (1): 13-15.

Kumar, S., Prasad, A., Iyer, S.V., and Vaidya, S. 2012. Pharmacognostical, phytochemical and pharmacological review on *Tridax procumbens Linn. International Journal of Pharmaceutical & Biological Archives*, 3 (4):747-751**.**

Kushwaha, P., Yadav, S.S., Singh, V., and Dwivedi, L.K. 2019. Phytochemical screening and gc-ms studies of the methanolic extract of *Tridax procumbens*. *International Journal of Pharmaceutical Science and Research,* 10 (5): 2492-2496.

Larasati, D., Nurcahyani, N., Sutyarso., dan Busman, H. 2019. Pengaruh ekstrak etanol daun sukun (*Artocarpus altilis* (Park.) Fosberg) terhadap populasi sel spermatogenik, diameter dan tebal epitel tubulus seminiferus mencit (*Mus musculus* L.) yang diinduksi aloksan. *Prosiding Seminar Nasional Perhimpunan Biologi Indonesia XXV,* 141-154.

Laurence, D.R., Bacharach, A.L. 1964. *Evaluation of Drug Activities: pharmacometrics*. Academic Press. London.

Matsumoto, A.M., and Bremner, W.J. 2016. Chapter 19-Testicular Disorders Williams Textbook of Endocrinology (Thirteenth Edition). *Elsevier*.

Maulida, W., Fadraersada, J., dan Rijai, L. 2016. Isolasi senyawa antioksidan dari daun pila-pila (*Mallotus paniculatus*). Prosiding Seminar Nasional Kefarmasian Ke-4, hal 384-390.

Mescher, A.L. 2013. Histologi Dasar Junqueira Teks dan Atlas. Buku Kedokteran EGC. Jakarta.

Mujimin dan Suratmi, S. 2013. Teknik mencampur larutan fiksasi untuk histologi. *Bul.Tek.Lit. Akuakultur*, 11 (2): 137-140.

Musfirah, Y., Bachri., dan Nuraini L. 2016. Efek ekstrak etanol 70% akar saluang balum (*Lavanga sarmentosa*, Blume kurz) terhadap spermatogenesis dan gambaran histopatologik testis mencit. Jurnal Pharmascience, 3 (2): 131-141.

Mustika, S.E., dan Retno, Y. 2018. Pengaruh pemberian minyak jintan hitam (*Nigella sativa* L.) terhadap tubulus seminiferus testis mencit diabetes melitus yang diinduksi aloksan. *Ibnu Sina Biomedika,* 2 (1): 7-16.

Nainggolan, M., Ahmad, S., Pertiwi, D., dan Nugraha, S.E. 2019. *Penuntun dan Laporan Praktikum Fitokimia.* Fakultas Farmasi Universitas Sumatera Utara. Medan.

Nofita., Ulfa, A.M., dan Delima, M. 2020. Uji toksisitas ekstrak etanol daun jambu biji Australia (*Psidium guajava* L) dengan metode BSLT (*Brine Shrimp Lethality Test*). Jurnal Farmasi Lampung, 9(1): 10-17.

Nugroho, R.A. 2018. *Mengenal Mencit Sebagai Hewan Laboratorium*. Mulawarman University Press. Samarinda.

PERKENI. 2015. Konsensus Pengelolaan dan Pencegahan Diabetes Melitus Tipe 2 di Indonesia. PB PERKENI. Jakarta.

Petchi, R.R., Parasuraman, S., and Vijaya. 2013. Antidiabetic and antihyperlipidemic effect of an ethanolic extract of the whole plant of Tridax procumbens (Linn.) in streptozotocin-induced diabetic rats. *Journal of Basic and Clinical Pharmacy*, 4 (4): 88-92.

Phifer-Rixey M. and M.W. Nachman. 2015. Insights into mammalian biology from the wild house mouse *Mus musculus*. *eLife* (4): 1-13.

Rohilla, A., and Ali, S. 2012, Alloxan induced diabetes mechanisms and effects. *International Journal of Research in Pharmaceutical and Biomedical Sciences*, 3 (2)*:* 2229-3701.

Ronasky, T., Ismy, J., dan Dasrul, D. 2019. Pengaruh pemberian vitamin E terhadap morfologi testis tikus strain wistar (*Rattus novergicus*) dengan diabetes melitus tipe I. *Indonesian J Surg,* vol 47 (2): 33-59.

Ross, M.H., and Pawlina, W. 2011. *Histology: Atext and Atlas with Correlated Cell and Molecular Biology 6th Ed.* Lippincott Williams and Wilkins. China.

Rugh, R. 1967. *The Mouse (Its Reproduction and Development).* Burgess Publishing Company. Amerika.

Salami, S.A., Salahdeen, H.M., Rahman, O.C., Murtala, B.A., and Raji, Y. 2017. Oral administration of *Tridax procumbens* aqueous leaf extract attenuates reproductive function impairments in L-NAME induced hypertensive male rats. *Middle East Fertility Society Journal*, 219-225.

Sawant, R.S., and Godghate, A.G. 2013. Preliminary phytochemical analysis of leaves of *Tridax procumbens*. *International Journal of Science Environment,* 2 (3): 388-394.

Setiadi, E., Peniati, E., dan Susanti. 2020. Pengaruh ekstrak kulit lidah buaya terhadap kadar gula darah dan gambaran histopatologi pankreas tikus yang diinduksi aloksan. *Journal Life Science,* 9 (2): 171-185.

Sherwood, L. 2012. *Fundamental of Human Physiology*. 4th Ed. Canada.

Sherwood, L. 2016. *Fisiologi Manusia dari Sel ke Sistem 8th ed.* Ong, OH., Mahode, A, A., Rahmadani, D. EGC. Jakarta.

Sinaga, E.S. 2012. *Pengaruh Isoflavon Kedelai Terhadap Jumlah Kecepatan dan Morfologi Spermatozoa Tikus Putih Jantan (Rattus norvegicus).* (Tesis). Program Studi Ilmu Biomedik Universitas Andalas Padang.

Singh, A., Milton, P. E., Nanaiah, A., Samuel, P. and Thomas, N. 2012. Awareness and attitude toward diabetes in the rural population of aranuchal pradesh, Northest India. *Indian Journal Of Endocrinology and Metabolism,* 16 (1)**:**83-86.

Singh, S., Burnichka-Turek, O., Chauhan, C., and Hou, S. 2011. Spermatogonial stem cells, infertility, and testicular cancer. *Journal of Cellular and Molecular Medicine,* 15 (3): 468-483.

Sinulingga, S., Subandrate., dan Safyudin. 2020. Uji fitokimia antidiabetes fraksi etanol air daun benalu kersen (*Dendrophtoe petandra* (L) Miq). Jurnal Kedokteran dan Kesehatan, 16 (1): 76-83.

Sulasiyah., Sarjono, P., dan Aminin, A. Antioxidant from turmeric fermentation products (*Curcuma longa*) by *Aspergillus oryzae*. *Jurnal Kimia Sains dan Aplikasi,* 21 (1): 13-18.

Susanti, N., I'tishom, R., dan Khaerunnisa. 2020. Potensi ekstrak *Solanum betaceum* terhadap peningkatan sel spermatogenik pada mencit (*Mus musculus*) yang dipapar timbal asetat. *Riset Informasi Kesehatan,* vol 9 (1): 87-91.

Sutyarso., Annida, S., Kanedi, M., Busman, H., dan Nurcahyani, N. 2018. Penurunan laju penuaan reproduksi mencit jantan (*Mus musculus*.Linn) dengan pemberian ekstrak jahe (*Zingiber officinale*) dalam pakan. *Jurnal Biologi Eksperimen dan Keanekaragaman Hayati*, 5 (1): 1-10.

Utami, D.A. 2015. Pengaruh boraks terhadap sistem reproduksi pria. *J Majority*, 4 (8): 75-80.

Vieira, R., Souto, S.B., Sánchez-López, E., Machado, A.L., Severino, P., Jose, S., Santini, A., Silva, A.M., Fortuna, A., Garcia, M.L., and Souto, E.B. 2019. Sugar-lowering drugs for type 2 diabetes mellitus and metabolic syndrome-strategies for in vivo administration: Part-II. *Journal of Clinical Medicine,* 8 (1332): 1-20. Doi:10.3390/jcm8091332.

Vignera, L.S., Condorelli, R., Vicari, E., D'Agata, R., Calogero, A. 2012. Diabetes melitus and sperm parameters. *Journal of Andrology*. 33(2): 145-152.

Vinnata, N., Salni., dan Nita. 2018. Pemberian Fraksi Daun Kemangi (*Ocimum americanum* L.) terhadap spermatozoa tikus putih jantan (*Rattus norvegicus*). Jurnal Kesehatan, 9 (3): 366-375.

Widawati T., S.A. Sudjarwo., and H.A. Hermadi. 2017. Protective effect of propolis extract against lead acetate toxicity in mice (*Mus musculus*) testes. *The Veterinary Medicine International Conference (VMIC) 2017*, p: 557-565.

Yosmar, R., Almasdy, D., dan Rahma, F. 2018. Survei risiko penyakit diabetes melitus terhadap kesehatan masyarakat Kota Padang. *Jurnal Sains Farmasi dan Klinis*, 5: 134–141.

Yuniastuti, A., Sussanti, R., dan Iswari, R.S. 2018. Efek infusa umbi garut (*Marantha arundinaceae* L) terhadap insulin plasma tikus yang diinduksi senyawa *streptozotocyn*. *Jurnal MIPA*, 41 (1): 34-39.