GAMBARAN HISTOPATOLOGI HEPAR TIKUS PUTIH (*Rattus norvegicus*) JANTAN GALUR Sprague-Dawley YANG DIINDUKSI ALKOHOL DENGAN MODEL *BINGE DRINGKING* PASCA PEMBERIAN EKSTRAK BAWANG HITAM (*Black Garlic*)

(Skripsi)

Oleh:

NI MADE KARENINA RINI DWI CINTAWAN
1958011036

PROGRAM STUDI PENDIDIKAN DOKTER
FAKULTAS KEDOKTERAN
UNIVERSITAS LAMPUNG
BANDAR LAMPUNG
2023

GAMBARAN HISTOPATOLOGI HEPAR TIKUS PUTIH (*Rattus norvegicus*) JANTAN GALUR Sprague-Dawley YANG DIINDUKSI ALKOHOL DENGAN MODEL *BINGE DRINGKING* PASCA PEMBERIAN EKSTRAK BAWANG HITAM (*Black Garlic*)

Oleh:

NI MADE KARENINA RINI DWI CINTAWAN
1958011036

Skripsi

Sebagai Salah Satu Syarat Untuk Memperoleh Gelar
SARJANA KEDOKTERAN

Pada

Fakultas Kedokteran
Universitas Lampung

PROGRAM STUDI PENDIDIKAN DOKTER
FAKULTAS KEDOKTERAN
UNIVERSITAS LAMPUNG
BANDAR LAMPUNG
2023

Judul Skripsi	: **GAMBARAN HISTOPATOLOGI HEPAR TIKUS PUTIH (*Rattus norvegicus*) JANTAN GALUR Sprague-Dawley YANG DIINDUKSI ALKOHOL DENGAN MODEL *BINGE DRINGKING* PASCA PEMBERIAN EKSTRAK BAWANG HITAM (*Black Garlic*)**
Nama Mahasiswa	: **Ni Made Karenina Rini Dwi Cintawan**
No. Pokok Mahasiswa	: 1958011036
Program Studi	: Pendidikan Dokter
Fakultas	: Kedokteran

MENYETUJUI

1. Komisi Pembimbing

dr. Anggraeni Janar Wulan, S.Ked., M,Sc.	**dr. Rani Himayani, S.Ked., Sp.M**
NIP. 19820130 200812 2 001	NIP. 19831225 200912 2 004

2. Dekan Fakultas Kedokteran

Prof. Dr. Dyah Wulan Sumekar RW, SKM., M.Kes.
NIP. 19720628 199702 2 001

MENGESAHKAN

1. Tim Penguji
   Ketua : **dr. Anggraeni Janar Wulan, S.Ked., M,Sc**

   Sekretaris : **dr. Rani Himayani, S.Ked., Sp.M**

   Penguji
   Bukan Pembimbing : **dr. Rizki Hanriko, S.Ked., Sp.PA**

2. Dekan Fakultas Kedokteran

Prof. Dr. Dyah Wulan Sumekar RW, SKM., M.Kes.
NIP 19720628 199702 2 001

Tanggal Lulus Ujian Skripsi: **20 Februari 2023**

LEMBAR PERNYATAAN

Dengan ini saya menyatakan bahwa:

1. Skripsi dengan judul **"GAMBARAN HISTOPATOLOGI HEPAR TIKUS PUTIH (*Rattus norvegicus*) JANTAN GALUR Sprague-Dawley YANG DIINDUKSI ALKOHOL DENGAN MODEL *BINGE DRINGKING* PASCA PEMBERIAN EKSTRAK BAWANG HITAM (*Black Garlic*)"** merupakan hasil karya saya sendiri dan tidak melakukan plagiarisme atas karya lain.
2. Hak intelektual atas karya ilmiah ini diserahkan sepenuhnya kepada Universitas Lampung.

Atas pernyataan ini, apabila dikemudian hari ditemukan adanya ketidakbenaran, saya bersedia mendapatkan sanksi yang sesuai kepada saya.

Bandar Lampung, 20 Februari 2023

Pembuat pernyataan,

METERAI TEMPEL

2CEAKX386927922

Ni Made Karenina Rini Dwi Cintawan

NPM. 1958011036

RIWAYAT HIDUP

Peneliti dilahirkan di Simpang Pematang, Mesuji pada tanggal 14 September 2001. Penulis anak kedua dari Bapak Gede Cintawan dan Ibu Iluh Kamarini. Peneliti memiliki satu kakak laki-laki bernama I Gede Arka Enda Pratama Cintawan dan dua adik laki-laki bernama I Nyoman Raka Anom Nuraba Cintawan dan I Ketut Ragil Bima Herlambang Cintawan.

Penulis menempuh pendidikan formal pertama di TK Dharma Wanita Simpang Pematang dan diselesaikan pada tahun 2007, kemudian dilanjutkan Sekolah Dasar di SDN 01 Simpang Pematang dan diselesaikan pada tahun 2013, Sekolah Menengah Pertama di SMP Darma Bangsa dan diselesaikan pada tahun 2016, Sekolah Menengah Atas di SMA Yayasan Pembina Unila dan diselesaikan pada tahun 2019. Pada tahun 2019, peneliti terdaftar sebagai mahasiswa Fakultas Kedokteran Universitas Lampung.

Selama menempuh pendidikan, penulis aktif pada kegiatan O2SN pada tahun 2014 dan pada tahun 2018 tingkat Kota dan Provinsi, mewakili Lampung pada kegiatan *First Team* Honda DBL pada tahun 2018. Penulis aktif dalam kegiatan organisasi intra kampus yaitu, Badan Eksekutif Mahasiswa sebagai Staf Kabinet Dhinakara pada tahun 2021 dan Wakil Staf Ahli Kabinet Mozaik ASA pada tahun 2022, serta aktif dalam UFO Basket FK Unila dan Basket UNILA .

SANWACANA

Puji syukur peneliti panjatkan kepada Ida Sang Hyang Widhi Wasa/Tuhan Yang Maha Esa, atas Asung Kerta Wara Nugraha-Nya sehingga peneliti dapat menyelesaikan skripsi yang berjudul "Gambaran Histopatologi Hepar Tikus Putih (Rattus norvegicus) Jantan Galur Sprague-Dawley Yang Diinduksi Alkohol Dengan Model Binge Drinking Pasca Pemberian Ekstrak Bawang Hitam (*Black Garlic*)".

Selama proses penyusunan skripsi ini, peneliti mendapatkan banyak bantuan,saran, bimbingan, dan kritik dari berbagai pihal. Maka dengan segala hormat peneliti ingin menyampaikan rasa terimakasih yang mendalam kepada:

1. Prof. Dr. Ir. Lusmeilia Afriani, D.E.A., I.P.M., selaku Rektor Universitas Lampung.
2. Prof. Dr. Dyah Wulan Sumekar R.W., SKM., M.Kes., selaku Dekan Fakultas Kedokteran Universitas Lampung.
3. dr. Anggraeni Janar Wulan, S.Ked., M.Sc., Selaku pembimbing pertama yang telah bersedia dalam meluangkan waktu, senantiasa sabar memberikan saran, bimbingan, semangat dan motivasi yang sangat berharga bagi peneliti.
4. dr. Rani Himayani, S.Ked., Sp.M, Selaku pembimbing kedua yang telah bersedia dalam meluangkan waktu, senantiasa sabar memberikan saran, bimbingan, semangat dan motivasi yang sangat berharga bagi peneliti.
5. dr. Rizki Hanriko, S.Ked., Sp.PA selaku pembahas yang telah bersedia dalam meluangkan waktu, senantiasa sabar memberikan saran, bimbingan, semangat dan motivasi yang sangat berharga bagi peneliti.
6. dr. Rasmi Zakiah Oktarlina, M.Farm, selaku pembimbing akademik yang selalu sabar memberikan motivasi dan memberi saran selama di Fakultas Kedokteran Universitas Lampung.
7. Seluruh dosen,staf, dan karyawan Fakultas Kedokteran Universitas Lampung atas ilmu yang bermanfaat serta waktu, tenaga, dan bantuan yang diberikan selama proses pedidikan di Fakultas Kedokteran Universitas Lampung.

8. Kedua orangtuaku tersayang, mama Iluh Kamarini dan papa Gede Cintawan, yang telah merawat dan membesarkan dengan sepenuh
9. Bliku I Gede Arka Enda Pratama Citawan, adik-adikku I Nyoman Raka Anom Nuraba Cintawan dan I Ketut Ragil Bima Herlambang Cintawan, mbakku Made Charita Delayanti yang telah memberikan semangat, motivasi, doa dan membantu selama ini.
10. Sahabat "SOCA " Helsa, Nanda, Avisa, Sista, Pewi, Haliza yang telah memberikan dukungan dan membantu selama proses perkuliahan ini.
11. Sahabat-sahabatku Dinda, Farrel, Daffa, Lia, Karina, dan Adit yang telah memberikan dukungan, semangat dan senantiasa mendengarkan keluhkesahku selama ini.
12. Teman seperbimbingan skripsi M.Farhan Rozak dan Sayyidina Umar, terimakasih atas kerjasama, bantuan, support, dan perjuangan selama proses penelitian ini berlangsung.
13. Seluruh teman-teman L19AMENTUM L19AND, terimakasih atas bantuan dan dukungan selama proses perkuliahan.
14. Seluruh pihak yang telah membantu selama proses perkuliahan dan penyelesaian skripsi yang tidak bisa penulis sebutkan satu persatu. Terimakasih atas doa, dukungan, saran, dan kritik yang diberikan.

Semoga Tuhan yang Maha Esa senantiasa memberikan rahmat dan balasan yang berlipat atas segala bantuan dan kebaikan yang telah diberikan selama ini.

Bandar Lampung, 20 Februari 2023

Peneliti,

Ni Made Karenina Rini Dwi Cintawan

ABSTRAK

GAMBARAN HISTOPATOLOGI HEPAR TIKUS PUTIH (*Rattus norvegicus*) JANTAN GALUR Sprague-Dawley YANG DIINDUKSI ALKOHOL DENGAN MODEL *BINGE DRINGKING* PASCA PEMBERIAN EKSTRAK BAWANG HITAM (*Black Garlic*)

Oleh

NI MADE KARENINA RINI DWI CINTAWAN

Latar Belakang : Pola meminum alkohol dengan model *Binge drinking* dapat menyebabkan kerusakan pada hepar. Ekstrak bawang hitam (*Black Garlic*) memiliki kandungan flavonoid,polifenol, dan *Allicin* yang dapat mencegah terjadinya kerusakan pada hepar. Tujuannya untuk mengetahui apakah terdapat pengaruh pemberian ekstrak bawang hitam terhadap gambaran hepar tikus putih (*Rattus norvegicus*) jantan yang diinduksi alkohol dengan model *binge drinking.*
Metode: Penelitian ini menggunakan tikus putih (*Rattus norvegicus*) galur Sprague-Dawley sebanyak 30 dan dibagi menjadi 3 kelompok perlakuan: Kelompok kontrol negatif (K1) diberi susu formula, kontrol positif (K2) diberi susu formula dan alkohol dosis awal 5 g/kgBB, Perlakuan (P) diberi susu formula, alkohol dosis awal 5 g/kgBB dan ekstrak bawang hitam dosis 800 mg/kgBB selama 4 hari.
Hasil: Rata-rata skoring kerusakan hepar berdasarkan Suzuki, dibagi menjadi 3 kelompok K1:3.56 ± 0.63, K2: 9.50 ± 1.34 , P: 6.22 ± 1.03. Ditemukan degenerasi parenkimatosa degenerasi lemak, dan nekrosis. Analisis data uji parametrik *Shapiro-Wilk p*>0,05, uji *Levene* p= 0,068, uji *One Way ANOVA* p=0,000. Pada uji *Post Hoc LSD* didapatkan K1 dengan K2 p=0,000, K2 dengan P p=0,000, K1 dengan P p=0,000.
Kesimpulan: Terdapat pengaruh konsumsi ekstrak bawang hitam (*Black Garlic*) terhadap gambaran histopatologi hepar tikus putih (*Rattus norvegicus*) jantan galur Sprague-Dawley yang diinduksi alkohol dengan model binge drinking.
Kata Kunci: alkohol, antioksidan, bawang hitam, *binge drinking*, hepar

ABSTRACT

HISTOPATHOLOGICAL OVERVIEW OF ALCOHOL-INDUCED MALE WHITE RAT LIVER (*Rattus norvegicus*) Sprague-Dawley STRAIN WITH *BINGE DRINGKING* MODEL AFTER ADMINISTRATION OF BLACK GARLIC EXTRACT (Black *Garlic*)

By

NI MADE KARENINA RINI DWI CINTAWAN

Background: The pattern of drinking alcohol with the *Binge drinking* model can cause damage to the liver. The ingredients contained in black onion extract (*Black Garlic*) are flavonoids, polyphenols, and *Allicin* which can prevent damage to the liver disease. The goal was to determine whether there was an effect of black onion extract on the image of alcohol-induced male white rat (*Rattus norvegicus*) with a *binge drinking model.*

Methods: This study used 30 Sprague-Dawley strain white rats (*Rattus norvegicus*) and divided into 3 treatment groups: Negative control group (K1) fed formula and *dextrose*, positive control (K2) fed formula and alcohol initial dose 5 g/kgBB, Treatment (P) fed formula, alcohol initial dose 5 g/kgBB and black onion extract dose 800 mg/kgBB for 4 days.

Results: Average hepar damage scoring based on Suzuki, divided into 3 groups K1:3.56 ± 0.63, K2: 9.50 ± 1.34, P: 6.22 ± 1.03. Found degeneration parenchymatous fat degeneration, and necrosis. Analysis of *Shapiro-Wilk p*>0.05 parametric test data, *Levene* test p= 0.068, *One Way ANOVA* test p=0.000. In the *Post Hoc LSD* test, K1 with K2 p=0.000, K2 with P p=0.000, K1 with P p=0.000.

Conclusion: There was an effect of black garlic extract consumption on the histopathological picture of white rat hepar (*Rattus norvegicus*) male Sprague-Dawley strain induced alcohol with binge drinking model.

Keyword: Alcohol, antioxidant, black garlic, binge drinking, hepar.

DAFTAR ISI

Halaman

DAFTAR ISI ..... **i**
DAFTAR GAMBAR ..... **iii**
DAFTAR TABEL ..... **iv**
BAB I **1**
1.1 Latar Belakang 1
1.2 Rumusan Masalah 5
1.3 Tujuan Penelitian 5
1.3.1 Tujuan Umum 5
1.3.2 Tujuan Khusus 6
1.4 Manfaat Penelitian 6
1.4.1 Bagi Ilmu Pengetahuan: 6
1.4.2 Bagi Institusi: 6
1.4.3 Bagi Peneliti Lain: 6
1.4.4 Bagi Peneliti: 6
1.4.5 Bagi Masyarakat 7
BAB II **8**
2.1 Hepar 8
2.1.1 Anatomi Hepar 8
2.1.2 Fisiologi Hepar 9
2.1.3 Histologi Hepar 10
2.1.4 Histopatologi Hepar 12
2.2 Alkohol 13
2.2.1 Pengertian Alkohol 13
2.2.2 *Binge Drinking* 15
2.2.3 Mekanisme Kerusakan Hepar karena Alkohol 15
2.3 Bawang Hitam (*Black Garlic*) 18
2.4 Kerangka Teori 19
2.5 Kerangka Konsep 21
2.6 Hipotesis 21
BAB III **22**
3.1 Desain Penelitian 22
3.2 Lokasi dan Waktu 22
3.3 Subjek Penelitian 22
3.3.1 Populasi 22
3.3.2 Sampel 23
3.3.3 Kelompok Pelakuan 24

3.4 Kriteria Inklusi dan Eksklusi 25
3.4.1 Kriteria Inklusi 25
3.4.2 Kriteria Eksklusi 25
3.5 Identifikasi Variabel 25
3.5.1 Variabel Bebas 25
3.5.2 Variabel Terikat 25
3.6 Definisi Operasional 26
3.7 Bahan dan Alat Penelitian 28
3.7.1 Bahan Penelitian 28
3.7.2 Bahan dalam Pembuatan Preparat Histologi 28
3.7.3 Alat Penelitian 28
3.8 Prosedur Penelitian 29
3.8.1 Adaptasi Tikus 29
3.8.2 Pemilihan dan Penentuan Larutan Susu Formula 29
3.8.3 Pemilihan dan Penentuan Dosis Alkohol 30
3.8.4 Pemilihan Bawang Hitam dan Penentuan Dosis 33
3.8.5 Prosedur Pemberian Intervensi 33
3.8.6 Prosedur Pengelolaan Hewan Pasca Penelitian 34
3.8.7 Prosedur Pembuatan Preparat 34
3.8.8 Alur Penelitian 38
3.9 Analisis Data 39
3.10 Etika Penelitian 39
BAB IV **40**
4.1 Hasil Penelitian 40
4.1.1 Gambaran Perubahan Perilaku Akibat Induksi Alkohol Dengan Model *Binge Drinking* 40
4.1.2 Gambaran Histopatologi Hepar 41
4.1.3 Perhitungan Skor Kerusakan Hepar 43
4.1.4 Analisis Bivariat Hasil Perhitungan 44
4.2 Pembahasan 45
4.3 Keterbatasan Penelitian 49
BAB V 50
5.1 Kesimpulan 50
5.2 Saran 50
DAFTAR PUSTAKA 51

DAFTAR GAMBAR

Gambar **Halaman**

Gambar 1. Anatomi Hepar Anterior..... 8
Gambar 2. Histologi Hepar 12
Gambar 3. Histologi Hepar (HE,400x) adanya degenerasi lemak dan nekrosis... 13
Gambar 4. Skema Metabolisme Alkohol di Hepar 17
Gambar 5. Perbedaan bawang putih segar (A) dan bawang hitam (B)..... 18
Gambar 6. Kerangka Teori..... 21
Gambar 7. Kerangka Konsep 21
Gambar 8. Skor Intoksikasi Pada Hewan Coba 40
Gambar 9. Gambaran histopatologi hepar K1..... 42
Gambar 10. Gambaran histopatologi hepar K2..... 42
Gambar 11. Gambaran histopatologi hepar P1 43

DAFTAR TABEL

Tabel **Halaman**

Tabel 1. Definisi Operasional 26
Tabel 2. Skor Intoksikasi Majchrowicz (Leasure dan Nixon,2010) 31
Tabel 3. Hasil Skoring Rerata Kerusakan Hepar 43
Tabel 4. Hasil Analisis Bivariat 44

BAB I
PENDAHULUAN

1.1 Latar Belakang

Di Indonesia, konsumsi minuman keras terus meningkat dari tahun ke tahun. Penggunaan alkohol merupakan salah satu kebiasaan baru yang muncul sebagai akibat dari masa globalisasi yang tidak sesuai dengan gaya hidup sehat. Sekitar 60 penyakit berbeda disebabkan oleh alkohol, dan berkontribusi pada 200 jenis penyakit lainnya (Wagiu MI et al, 2017).

World Health Organization (WHO) (2018) dalam laporan status global mengenai alkohol dan kesehatan, pada tahun 2016 penduduk berumur 15 sampai 19 tahun yang mengonsumsi alkohol di Thailand (8,3% liter per kapita) dari total populasi 68.146.609 penduduk, India sebanyak (5,7% liter per kapita) dari total populasi 1.326.801.576 penduduk serta di Indonesia (0,8% liter per kapita) dari total populasi 260.581.100 penduduk (WHO, 2018).

Badan Pusat Statistik (BPS) mengeluarkan data pada tahun 2016 sampai 2018 konsumsi alkohol oleh penduduk umur ≥ 15 tahun terus meningkat di Indonesia. Pada tahun 2016 sebesar 0,21 liter per kapitan, tahun 2017 0,27 liter per kapitan, tahun 2018 0,28 liter per kapitan (Badan Pusat Statistik, 2022). Pada tahun 2019 sampai 2021 mengalami penurunan dikarenakan pandemi *Corona Virus Disease* (COVID) -19 dan di beberapa daerah terjadi Pembatasan Sosial Berskala Besar (PSBB), langkah yang di ambil pemerintah selain pembatasan sosial dan mobilitas, penutupan toko yang berdampak pada ketersediaan produk alkohol (Hanafi *et al*, 2021).

Riset Kesehatan Dasar (RISKESDAS) Provinsi Lampung (2018) konsumsi alkohol tertinggi terdapat di daerah Mesuji (5,83%), Pringsewu (3,35%), Lampung Timur (3,33%), Kota Metro (2,3%), Pesawaran (2,02%), Pesisir Barat (1,95%). Kelompok umur paling tertinggi di usia 20 sampai 24 tahun dengan presentase 4,33%, lalu umur 25 sampai 29 tahun dengan presentase 2,80% (RISKESDAS, 2018).

National Institude on Alcohol Abuse and Alcoholism (NIAAA) (2021) mengatakan bahwa *binge drinking* adalah pola minum alkohol dengan dosis tinggi dan dalam waktu yang singkat. Menurut Stolle *et al* (2009) mengartikan bahwa *binge drinking* sebagai perilaku mengonsumsi alkohol dengan frekuensi meminum empat gelas untuk perempuan dan lima gelas untuk laki-laki dengan gelas standar unit alkohol (misal: 0,3 L bir, 0,2 L Wine, atau 0,04 L spirits) tujuannya untuk menjadi mabuk dan ini dilakukan dalam kurun waktu kurang dari dua jam (Stolle *et al*, 2009). Menurut WHO *binge drinking* adalah konsumsi alkohol setidaknya 60 gram atau lebih alkohol murni paling sedikit satu kali dalam 30 hari terakhir (WHO, 2018).

Hepar adalah salah satu organ dan sistem organ yang dapat dirugikan oleh konsumsi alkohol. Peradangan dan degradasi lemak pada hepatosit menyebabkan kerusakan pada hepar yang dapat bermanifestasi dan diamati dalam waktu singkat, yang dapat mengakibatkan kematian sel (nekrosis) (Al-Dahhan et al, 2014).

Pada penelitian yang dilakukan Shivendra *et al* pada tahun 2019 menunjukkan bahwa pemberian alkohol dengan dosis 5 g/kgBB selama tiga kali dan dengan interval 12 jam, dapat merusak hati. Perubahan histologis dan patologis pada hati didapatkan peningkatan vesikel lipid, nilai trigliseridanya meningkat 2 kali lipat. Pemberian alkohol dapat terjadi nekrotik (Shivendra *et al*, 2019). Pada penelitian Muhartono *et al* tahun

2013, mengatakan bahwa alkohol dapat merusak hepar tikus diinduksi menggunakan etanol dengan kadar 50% (v/v) dengan dosis 5 g/Kg/BB per oral kepada tikus selama 10 hari (Muhartono *et al*, 2013). Oleh karena itu, penggunaan model *binge drinking* yang pertama digunakan oleh Majchorwich pada tahun 1975 dengan waktu pemberian alkohol selama 4 hari dan dengan dosis awal 5 g/kgBB telah menunjukkan hasil intoksikasi yang maksimal dan hasil yang dapat diproduksi menggunakan alkohol dengan waktu yang singkat.

Hepar sangat rentan terhadap zat toksikan seperti alkohol karena hepar tempat utama metabolisme alkohol di dalam tubuh. Penyakit yang dapat terjadi, karena mengonsumsi alkohol secara berlebihan adalah gangguan fungsi hati seperti penyakit hati alkoholik. Penyakit hati alkoholik terbagi atas perlemakan hati, hepatitis alkoholik dan sirosis (Dicky C *et al*, 2014).

Metabolisme alkohol (etanol dan metanol) di bantu oleh enzim *alcohol dehydrogenase* (ADH). Enzim etanol dan metanol akan diubah oleh enzim ADH, enzim etanol akan dirubah menjadi asetaldehid dan metanol akan dirubah menjadi formaldehida. Asetaldehid akan diubah oleh *Aldehid dehydrogenase* (ALDH) menjadi asetat lalu akan mengubah formaldehida menjasi asam formiat. Sehingga jika, *Aldehid dehydrogenase* (ALDH) tidak bekerja dengan baik, maka asetaldehid akan menghasikan banyak radikal bebas yaitu *reactive oxygen species* (ROS). ROS ini yang akan menyebabkan terjadinya stress oksidatif dan dapat mempengaruhi permeabilitas membran sel (Pellicoro *et al*, 2014; Dorokov *et al*, 2015).

Metabolisme ini dapat menyebabkan peningkatan pembentukan radikal bebas, yang akan menyebabkan stres oksidatif dan membahayakan jaringan hepar. Konsumsi alkohol meningkatkan radikal bebas, yang mengaktifkan nuclear faktor yang meningkatkan *tumor necrosis factor* (TNF alfa), faktor yang terlibat dalam nekrosis dan peradangan hati (Kristi S, 2011). Penelitian lain menemukan terjadi peningkatan radikal bebas di

dalam hepar akibat induksi mikrosom sitokin P-450 oleh alkohol (Skyrzdleweska, 2002).

Penggunaan alkohol secara kronis dapat menyebabkan kerusakan hati yang tampak lunak, kuning, dan berlemak, jika dilihat secara makroskopis. Jaringan hari juga dapat mengembang dan menambah berat badan hingga 4-6 kg. Ketika dilihat di bawah mikroskop, sitoplasma sel yang terkena menunjukkan perubahan hidrofilik, tetapi isi vakuola adalah lemak daripada air (Kumar V et al, 2015).

Tanaman yang dikenal sebagai bawang putih (Allium sativum L.) memberikan sejumlah manfaat kesehatan. Banyak efek farmakologis dari bawang putih termasuk aktivitas antihipertensi, antikanker, antibakteri, dan antijamur yang juga memiliki efek perlindungan (Ambasari IQ, 2013). Salah satu olahan bawang putih yang memiliki antioksidan lebih banyak adalah bawang hitam (*Black Garlic*). Bawang hitam di fermentasi dengan suhu 60-90°C dan dengan kelembapan 80-90% dari suhu ruangan selama 30 hari (Kimura S *et al*, 2016). Proses fermentasi pada bawang hitam menimbulkan reaksi *maillard*, reaksi tersebut yang akan terjadi pada proses kimia antara asam amino dan gula pereduksi yang hasil bawang hitamnya akan berubah warna, tekstur, aroma, dan rasa bawang itu sendiri. Ada beberapa perubahan yang terjadi yaitu bawang hitam menjadi manis dan bau menyengat pada bawang tidak tercium lagi (Choi IS *et al*, 2014). Kandungan *S-allylcystein* (SAC) yang terdapat pada bawang hitam dapat membantu penyerapan *allicin*, hal ini dapat mempermudah metabolisme perlindungan terhadap infeksi bakteri (Abusufyan, 2012).

Pada penelitian Choi *et al* menunjukkan bahwa bawang hitam memiliki antioksidan dua kali lebih tinggi dan sifat bakterinya lebih kuat dibandingkan dengan bawang putih biasa karena pada bawang hitam mengandung *S-allycystein* (Kung OJ, 2016). Penelitian Astari (2021) yang menggunakan tiga dosis bawang hitam yang berbeda dan diinduksi

minyak jelantah sebagai radikal bebas, yaitu dengan dosis 200 mg/kgBB memiliki rerata kerusakan sel hepar yang lebih rendah dari kelompok positif (K2) yaitu sebesar 3,4, dengan dosis 400 mg/kgBB memiliki rerata kerusakan sel hepar yang lebih rendah dari pemberian dosis 200 mg/kgBB yaitu 2,2 dan dosis 800 mg/kgBB memiliki rerata kerusakan hepar yang paling rendah yaitu sebesar 1,52 (Astari, 2021). Penelitian ini menunjukkan dosis yang paling optimal untuk melindungi hepar dari radikal bebas. Dosis bawang hitam 800 mg/kgBB memiliki skoring kerusakan hepar yang paling rendah dibandingkan dosis yang lainnya.

Setelah membaca mengenai penelitian-penelitian diatas yang sudah ada, peneliti menjadi tertarik untuk melakukan penelitian ini mengenai pengaruh pemberian ekstrak bawang hitam terhadap gambaran hepar tikus putih (*Rattus novergicus*) jantan yang diinduksi alkohol dengan model *binge drinking*. Bawang hitam pada penelitian ini sebagai antioksidan dan alkohol sebagai radikal bebas.

1.2 Rumusan Masalah

Adapun rumusan masalah dari penelitian ini adalah:
Apakah terdapat pengaruh pemberian ekstrak bawang hitam (*Black Garlic*) terhadap gambaran hepar tikus putih (*Rattus norvegicus*) jantan yang diinduksi alkohol dengan model *binge drinking*?

1.3 Tujuan Penelitian

1.3.1 Tujuan Umum

Untuk mengetahui apakah terdapat pengaruh pemberian ekstrak bawang hitam (*Black Garlic*) terhadap gambaran hepar tikus putih (*Rattus norvegicus*) jantan yang diinduksi alkohol dengan model *binge drinking*

1.3.2 Tujuan Khusus

Untuk mengetahui pemberian pemberian ekstrak bawang hitam (*Black Garlic*) dengan dosis 800 mg/kgBB dapat mencegah kerusakan hepar tikus putih (*Rattus norvegicus*) jantan yang diinduksi alkohol dengan model *binge drinking.*

1.4 Manfaat Penelitian

1.4.1 Bagi Peneliti:

Penelitian ini dapat memperluas wawasan dan memperdalam pengetahuan bagi penulis dan dapat menjadikan acuan untuk penelitian selanjutnya.

1.4.2 Bagi Peneliti Lain:

Penelitian ini dapat dijadikan acuan untuk dilakukannya penelitian yang serupa berkaitan dengan pengaruh ekstrak bawang hitam (*Black Garlic*) terhadap organ lainnya.

1.4.3 Bagi Masyarakat

Penelitian ini diharapkan dapat menambah wawasan masyarakat mengenai penggunaan bawang hitam sebagai alternatif pengobatan yang sudah teruji secara klinis.

1.4.4 Bagi Institusi:

Penelitian ini diharapkan dapat menjadi bahan pembelajaran dan referensi pembelajaran dengan topik yang berhubungan dengan judul penelitian di atas serta kekhususan pada keilmuan di bidang patologi anatomi.

1.4.5 Bagi Ilmu Pengetahuan:

Hasil penelitian ini diharapkan dapat memberikan informasi ilmiah mengenai pengaruh pemberian ekstrak bawang hitam (*Black Garlic*) terhadap gambaran hepar tikus putih (*Rattus norvegicus*) jantan yang diinduksi alkohol dengan model *Binge Drinking.*

BAB II
TINJAUAN PUSTAKA

2.1 Hepar

2.1.1 Anatomi Hepar

Hepar terletak di bagian atas rongga perut dan merupakan organ pencernaan terbesar. Berat hepar mulai dari 1,2 dan 1,8 kilogram atau sekitar 25% dari berat badan orang dewasa (Fahriana A, 2016). Batas bawah hepar menyerong ke atas dari iga IX dekstra ke iga VIII sinistra, sedangkan batas atasnya berjalan sejajar dengan ruang interkostal V dextra. Lobus hati dextra dan lobus hepatis sinistra adalah dua lobus pada hepar (Moore et al, 2013).

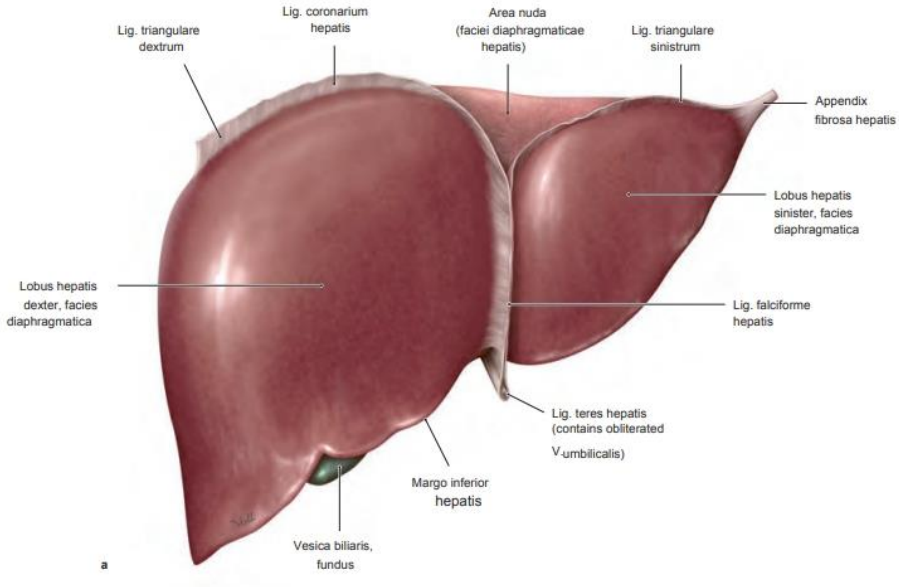

Gambar 1. Anatomi Hepar Anterior (Schunke *et al*,2017)

Pada lobus hepatis dekstra (yang lebih besar) dan lobus hepatis sinistra (yang lebih kecil), terdapat ligamentum *Falciforme* hepatis yang bersama dengan ligamentum teres hepatis yang fungsinya sebagai "*Mesohepaticum*" ventral dan berjalan menuju ke dinding perut depan (Schunke *et al*, 2017). Organ hepar ditutupi oleh peritoneum visceral dan dibungkus oleh suatu kapsul jaringan ikat yang terletak profunda dari peritoneum (Tortora dan Derrickson, 2017). Persyarafan pada hepar oleh sistem simpatis dan parasimpatis.Sistem saraf simpatis dan parasimpatis mempengaruhi saraf hepar. Sebagian besar saraf ini melakukan perjalanan melalui *flexus coeliaci*, yang juga menerima cabang dari saraf vagus dextrae, sinistra, dan phrenicus dextrae, untuk mencapai hepar. (Fahriana, 2016).

2.1.2 Fisiologi Hepar

Hati adalah organ tubuh terbesar dan paling penting yang berfungsi sebagai pabrik biokimia utama tubuh (Sherwood, 2014). Tugas utama hati adalah untuk memproses glukosa dan lipid, tetapi juga memiliki kemampuan untuk menghilangkan racun dari tubuh dan terkena tingkat radikal bebas yang lebih tinggi. Radikal bebas dapat membahayakan lipid sel dan mengganggu sintesis asam deoksiribonukleat (DNA) secara teratur (Widayanti E, 2022). Hepar juga memiliki beberapa fungsi biokimia yaitu berupa pembentukan dan eksresi empedu, metabolisme karbohidrat dan protein, dan penyimpanan vitamin (Guyton dan Hall, 2014).

1. Pembentukan dan Eksresi Empedu

   Kurang lebih satu liter empedu dieksresikan oleh hepar. Saluran empedu interlobular di hati adalah tempat empedu dibentuk oleh hati dan berjalan dari sana ke kantong empedu tempat penyimpanannya. Garam empedu memiliki peran dalam pencernaan dan penyerapan lemak di usus halus. Usus halus

akan menyerap garam empedu ini sekali lagi, dan mereka kemudian akan mengalir kembali ke hati (Guyton dan Hall, 2014).

2. Metabolisme Karbohidrat dan Protein

   Ketika karbohidrat dipecah dalam sistem pencernaan dan menjadi glukosa yang kemudian diserap oleh usus, lalu diedarkan dalam darah, dan memasuki hepar melalui vena portal. Metabolisme glukosa parsial hati menghasilkan energi untuk menjaga suhu tubuh dan untuk gerakan. Hepar menggunakan deaminasi asam amino, konveksi asam amino, protein plasma, ureum, dan bahan kimia lainnya yang terbentuk dari asam amino untuk memetabolisme protein. Sebelum asam amino dapat dimanfaatkan untuk energi atau diubah menjadi karbohidrat atau lipid, asam amino harus terlebih dahulu mengalami deaminasi asam amino (Guyton dan Hall, 2014).

3. Penyimpanan Vitamin

   Hati menyimpan vitamin A paling banyak, tetapi tidak hanya vitamin A, vitamin D dan vitamin B12 terdapat di hati. Untuk mencegah defisit vitamin A, vitamin A cukup disimpan di hati selama 10 bulan. Sementara vitamin B12 dapat disimpan setidaknya selama satu tahun dan mungkin bertahun-tahun, vitamin D dapat disimpan untuk mencegah kekurangan selama tiga hingga empat bulan (Guyton dan Hall, 2014).

2.1.3 Histologi Hepar

Vena portal terletak di hilus, di mana lingkaran sempit jaringan ikat telah menebal. Hepatosit, atau sel-sel hati, dan sel-sel Kupffer membentuk sebagian besar struktur hati. Hepatosit, sering dikenal sebagai sel hati, adalah sel epitel yang berkumpul untuk membuat lempeng (Yudistira, 2017). Lobus hati, yang terdiri dari unit heksagonal. Hepatosit dan sinusoid akan membentuk lempeng-

lempeng sel hati (*lamina hepatocytica*), lempeng sel hati yang mengelilingi vena sentral di tengah lobus hepatikus.

Arteri darah melebar dan berbelit-belit yang dikenal sebagai sinusoid hati dikelilingi oleh lapisan tipis sel endotel fenestra (*endotheliocytus fenestratum*) berpori dan kekurangan. Dua sel penting yang berhubungan dengan sinusoid hepar disebut sel Kupffer, yang bertanggung jawab untuk menghancurkan eritrosit tua dan dapat memasuki darah portal yang bergerak ke usus, serta sel penimbun lemak, juga dikenal sebagai (sel *Ito*), yang memiliki tetesan lipid kecil yang mengandung vitamin A dan berfungsi untuk menghasilkan komponen matriks ekstraseluler, adalah dua sel signifikan yang terkait dengan sinusoid hati (Tortora dan Derrickson, 2017).

Sinusoid-sinusoid menyatu dan menyalurkan darah ke vena sentralis yang kemudia mengalir ke vena hepatica dan bermuara ke vena kava inferior (Tortora dan Derrickson, 2017). Jika terjadi kerusakan pada hepatosit dan berlangsung secara berulang dalam waktu lama pembelahan sel hati akan diikuti oleh peningkatan jumlah jaringan ikat, akan terbentuk nodul dengan berbagai ukuran dan terdiri dari masa irregular sentral hepatosit yang dikelilingi banyak jaringan ikat, kelainan ini disebut sirosis. Terjadi sirosis disebabkan oleh cedera berkepanjangan pada hepatosit yang terjadi karena beberapa zat seperti etanol, obat, atau senyawa kimia yang lain, hepatitis oleh virus. Hepatosit berbentuk polyhedral, dengan enam atau lebih permukaan sudut. Sitoplasmanya bersifat eosinofilik, dikarenakan banyaknya mitokondria dan sedikitnya reticulum endoplasma (Mescher AL, 2017).

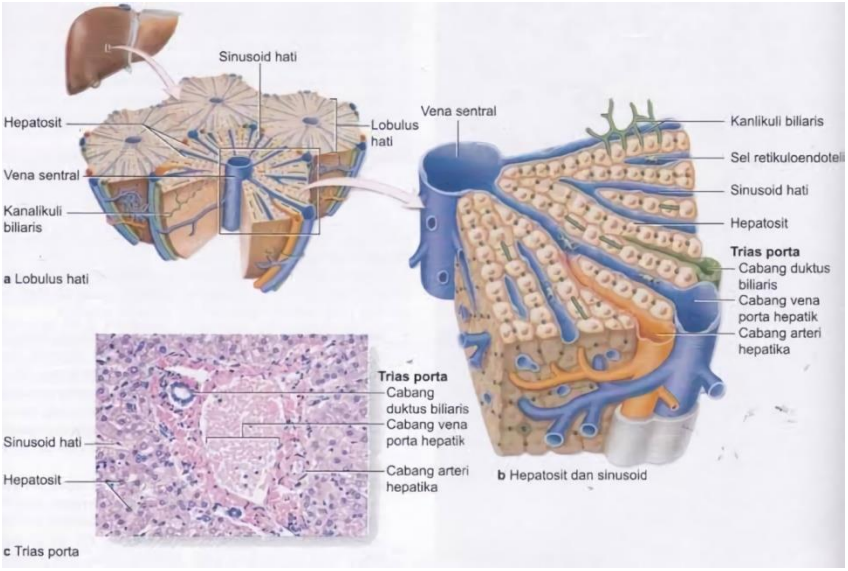

Gambar 2. Histologi Hepar (Mescher, 2017)

2.1.4 Histopatologi Hepar

Kerusakan sel hepar dapat bersifat *reversible* atau *ireversible*. Kerusakan sel *reversible* adalah kerusakan yang terjadi pada sel hepar dapat kembali menjadi normal apabila sel dapat mengkompensasi dan meredakan rangsangan yang menimbulkan jejas. Kerusakan sel *reversible* dapat menyebabkan pembengkakan sel (degenerasi hidropik) dan perlemakan hepar (*Steatosis*). Degenerasi hidropik adalah manifestasi pertama yang terdapat pada semua bentuk kerusakan sel karena sel tidak mampu mempertahankan homeostasis ion dan cairan. Degenerasi hidropik berupa vakuola-vakuola jernih kecil dan didalamnya sitoplasma karena segmen-segmen retikulum endoplasma melebar, menonjol keluar atau segmen pecahannya (Maulina, 2018).

Perlemakan hepar (*Steatosis*) terdapat dua macam yaitu *steatosis* mikrovesikuler berbentuk vakuola kecil dan *steatosis* makrovesikuler berbentuk vakuola besar. Kerusakan sel *irreversible* lanjutan dari kerusakan *reversible*, gambaran mikroskopik dari nekrosis dapat berupa gambaran pinkosis,

karioreksis, dan kariolisis. Terdapat tiga lokasi nekrosis yaitu nekrosis fokal, nekrosis zona dan nekrosis submasif. Nekrosis yang hanya mempengaruhi satu sel di daerah lobus hati disebut sebagai nekrosis sel hati fokal. Badan asidofilik, yang merupakan sel hati nekrotik dengan nukleus piknotik atau lisis, yang merupakan tanda-tanda nekrosis sel hati fokal selama masa biosi. Kelompok sel kupffer dan sel inflamasi mengelilingi area lisis dalam sel hati. Sedangkan nekrosis submasif adalah nekrosis sel hati yang melampaui batas lobulus, sering mencakup wilayah portal dengan vena sentral yang dikenal sebagai *bridging necrosis*, nekrosis zona sel hati adalah nekrosis sel hati yang terjadi di tempat yang identik di semua lobulus hati (Yudistira, 2017).

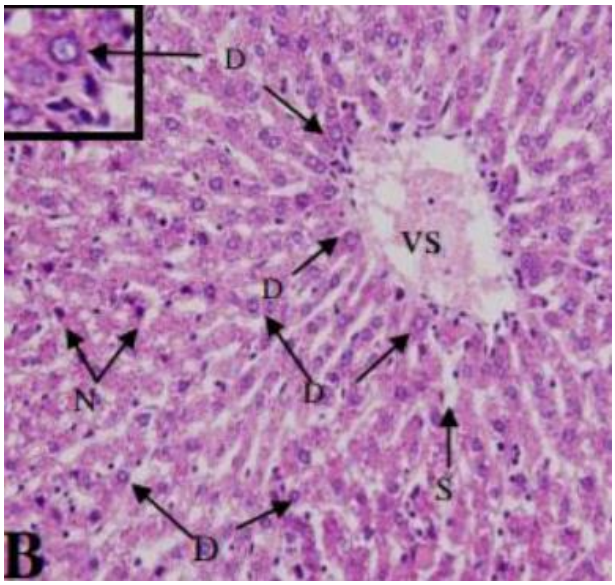

Gambar 3. Histologi Hepar (HE,400x) adanya degenerasi lemak dan nekrosis. Ket: D (Degenerasi Lemak), N (Nekrosis), S (Sinusoid), VN (Vena Sentralis) (Wulandari *et al*.,2012)

2.2 Alkohol

2.2.1 Pengertian Alkohol

Alkohol merupakan zat aktif dalam minuman keras, yang dapat menekan syaraf pusat. Alkohol termasuk kedalam Narkotika, Psikotropika dan Zat Adiktif lainnya (NAPZA). Madu, gula buah,

atau gula ubi jalar difermentasi untuk menghasilkan alkohol. Hingga 15% alkohol dapat dibuat melalui fermentasi, sedangkan konsentrasi alkohol yang lebih besar hingga 100% dapat diproduksi dengan distilasi (Wijaya P, 2015). Alkohol adalah komponen obat-obatan karena kemampuannya untuk menenangkan sistem saraf pusat, memengaruhi proses dan perilaku tubuh, dan mengubah suasana hati dan perasaan seseorang yang mengkonsumsi secara berlebihan. Alkohol dapat mengganggu kemampuan otak untuk mengontrol kegembiraan atau penghambatan, sehingga menyebabkan *disinhibition*, ataksia, dan sedasi jika dikonsumsi berlebihan (Miradj S, 2020).

Alkohol dapat mempengaruhi beberapa sistem organ ataupun fungsi organ dalam tubuh. Hati, sistem saraf pusat, jantung, sistem peredaran darah, sistem imunologi, sistem darah, sistem hormon, sistem pencernaan, pankreas, ginjal, dan keseimbangan elektrolit adalah beberapa organ yang terkena dampak. Selain itu, alkohol dapat mempengaruhi penyerapan nutrisi, pertumbuhan embrio, dan mempengaruhi risiko untuk menderita beberapa jenis kanker (Putra A, 2012).

Minum alkohol secara teratur dapat meningkatkan tekanan darah yang jika tidak terkendali sehingga dapat menyebabkan hipertensi, penyakit jantung, stroke, kerusakan hati, kanker payudara, kanker saluran pencernaan, dan masalah pencernaan lainnya. Efek negatif konsumsi alkohol dapat menyebabkan impotensi dan penurunan kesuburan, kesulitan tidur, kerusakan otak dengan perubahan kepribadian dan suasana hati, masalah ingatan, dan gangguan konsentrasi (Katzung BG, 2012).

Terdapat beberapa faktor penggunaan minuman keras, yaitu faktor individu biasanya ketika seseorang ingin mencoba atau ingin

melepaskan diri dari masalah yang ada, faktor keluarga biasanya karena terjadi konflik di dalam keluarga sehingga merasa frustasi dan akhinya solusinya meminum alkohol, faktor lingkungan karena lingkungan yang kurang baik selalu memberikan kesempatan untuk mengenalkan sesuatu yang buruk seperti minuman keras, faktor agama, jika iman atau agama kuat maka tidak akan mudah untuk dipengaruhi dan faktor pendidikan, pendidikan yang baik sangat berpengaruh ke cara berfikir (Peggy LR, 2015).

2.2.2 *Binge Drinking*

Binge berasal sebagai deskripsi klinis pecandu alkohol dan didefinisikan sebagai periode minum berat (Tomsovic, 1974). Menurut Wechsler *et al* (2000) mendefinisikan bahwa *binge drinking* adalah minimal mengonsumsi alkohol satu episode minum dari lima gelas atau lebih pada laki-laki dan empat gelas atau lebih pada perempuan dan dalam jangka waktu dua minggu (Wechsler *et al*.,2000). Menurut Stolle *et al* (2009) mengartikan bahwa *binge drinking* sebagai perilaku mengonsumsi alkohol dengan frekuensi meminum empat gelas untuk perempuan dan lima gelas untuk laki-laki dengan gelas standar unit alkohol (misal: 0,3 L bir, 0,2 L Wine, atau 0,04 L spirits) tujuannya untuk menjadi mabuk dan ini dilakukan dalam kurun waktu kurang dari dua jam (Stolle *et al*.,2009). Menurut WHO *binge drinking* adalah konsumsi alkohol setidaknya 60 gram atau lebih alkohol murni paling sedikit satu kali dalam 30 hari terakhir (WHO, 2018). *Binge drinking* dihubungkan dengan berbagai bentuk permasalahan yang terjadi di lingkungan masyarakat yaitu melakukan tindakan kekerasan, keracunan alkohol, hamil di luar nikah, dan dapat menyebabkan kematian secara mendadak (Andaru,2013).

2.2.3 Mekanisme Kerusakan Hepar karena Alkohol

Hepar merupakan organ utama yang bertanggung jawab utnuk memetabolisme etanol, sehingga etanol dapat memberikan efek sitotoksik langsung sebagai hepatotoksin. Terdapat dua jalur pada metabolisme kerusakan hepar karena alkohol, yaitu jalur oksidatif dan non-oksidatif. Jalur oksidatif adalah jalur utama untuk metabolisme alkohol dan terdiri dari dua langkah. Langkah pertama, alkohol yang mengubah asetaldehida oleh enzim *alcohol dehydrogenase* (ADH) yang mengandung koenzim *Nicotinamide Adenide Dinucleotide* (NAD+), asetaldehida dikonversi menjadi asam asetat dan dibantu oleh ADH dan akan menjadi CO_2 dan air melalui siklus asam sitrat. Oksidasi etanol oleh ADH menyebabkan produksi *Nicotinamide adenide dinucleotide+Hidrogen* (NADH). *Nicotinamide adenide dinucleotide+Hidrogen* yang dihasilkan akan bersaing dengan ekuivalen pereduksi substrat lain, termasuk asam lemak, maka persaingan ini yang menghambat oksidasi substrat dan menyebabkan estrifikasi asam lemak menjadi triasilgliserol sehingga terjadi perlemakan hati (Murray, 2017).

Langkah kedua, konsumsi alkohol yang berlebihan akan meningkatkan ekspresi dan aktivitas sitokrom P450 2E1 (CYP2E1). CYP2E1 yang diaktifkan mendorong produksi asetaldehida melalui pembentukan *reactive oxygen species* (ROS). Selain itu katalase peroksisomal memecah alkohol menjadi asetaldehida, tetapi aksi tersebut dianggap sebagai jalur minor karena kontribusinya kecil terhadap metabolism alkohol (Joenguen H *et al*, 2021).

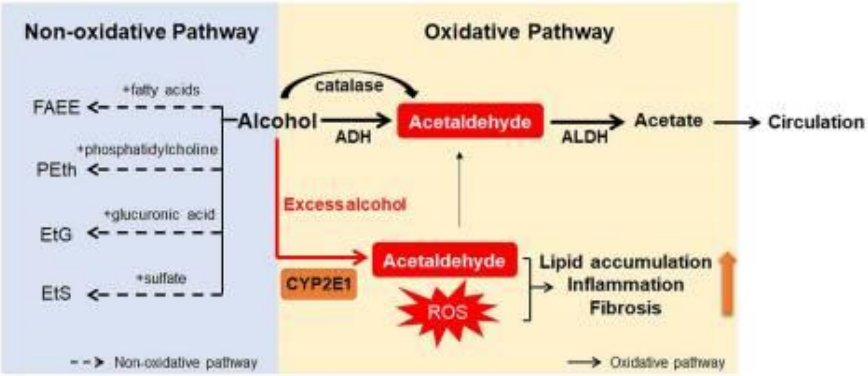

Gambar 4. Skema Metabolisme Alkohol di Hepar (Joenguen H et al., 2021)

Jalur non oksidatif menyumbangkan sebagian kecil metabolisme alkohol. Enzim yang secara non onsidatif akan menghasilkan *fatty acid ethyl ester* (FAEE), *phosphatidylethanol* (PEth), *ethyl glucuronide* (EtG), dan *ethyl sulfate* (EtS). Produk yang dihasilkan oleh metabolisme alkohol akan meningkatkan akumulasi lipid, peradangan, dan fibrosis. Terutama asetaldehida, terkenal dengan senyawa beracun ROS, yang dihasilkan oleh aktivasi CYP2E1, dianggap sebagai salah satu kontributor utama kerusakan hepar. Selain itu, metabolit asetat dan non-oksidatif diketahui dapat merusak hepar (Joenguen H *et al*.,2021).

Hasil reaksi kimia dari CH3C=OH adalah asetaldehid yang merupakan radikal bebas hidroksil dimana oksidan ini bersifat reaktif dan dapat bereaksi dengan protein, asam nukleat dan molekul lainnya untuk merusak jaringan (Murray,2017). Reaksi oksidatif dan reaksi non-oksidatif, keduanya saling berhubungan dalam metaboliesme etanol di tubuh. Jika ADH,CYP2E1 dan katalase yang terdapat di dalam reaksi oksidatif dihambat, maka akan terjadi peningkatan FAEEs pada hepar dan pankreas yang merupakan hasil dari reaksi nonoksidatif metabolism etanol (Ayuningtyas KD, 2016).

2.3 Bawang Hitam (*Black Garlic*)

Bawang hitam merupakan hasil fermentasi dari bawang putih. Bawang hitam di fermentasi dengan suhu 60-90°C dan dengan kelembapan 80-90% dari suhu ruangan selama 30 hari (kimura S *et al*, 2016). Proses fermentasi pada bawang hitam menimbulkan reaksi millard yang terjadi dalam tiga tahapan. Pada tahapan pertama pemanasan terjadi kondensasi gugus gula dan gugus amina, warna yang dihasilkan pada tahap ini belum terlalu cokelat. Pada tahapan kedua akan menghasilkan warna kuning kecokelatan, hal ini dapat terjadi karena karamelisasi dan pembentukan polifenol. Pada tahapan akhir pada reaksi maillard akan terbentuk senyawa seperti gula dengan berat molekul yang rendah dan proses perubahan polimerasi yang membentuk polimer berwarna cokelat yang disebut melenoidin sebagai produk akhir dari reaksi *maillard*. Pada proses tersebut akan menghasilkan perubahan warna, tekstur, aroma, dan rasa bawang itu sendiri (Iskandar, 2018). Perubahan tersebut terjadi dikarenakan adanya allin non volatin berubah menjadi allicin volatin (Al Gasyiya, 2018).

A **B**

Gambar 5. Perbedaan bawang putih segar (A) dan bawang hitam (B) (Ryu JH dan Kang D,2017)

Bawang hitam memiliki senyawa yang terbagi menjadi dua, yaitu senyawa yang bersifat hidrofilik dan hidrofobik. Senyawa hidrofilik terdiri dari senyawa turunan sistein (cysteine) seperti S-allyl cysteine (SAC), (SAMC), s-methylcysteine dan turunan glutamyl-cysteine. Senyawa hidrofobik terdiri dari *diallyl sulfide* (DAS), *dially disulfide* (DADS), dan

diallyl trisulfide (DATS), *allyl-methyl-trisulfide*, *ditiins*, *ajoene*. Senyawa-senyawa tersebut berasal dari senyawa *allicin* yang terdapat pada bawang putih (Iraningsih, 2020). Senyawa *allicin* pada bawang hitam dua kali lipat lebih tinggi dibandingkan bawang putih (Kim, 2012). *Allicin* adalah senyawa yang termostabil sehingga pada saat bawang putih dipanaskan menjadi bawang hitam, maka pada proses tersebut maka *allicin* mengalami reaksi enzimatis yang menghasilkan senyawa orgonosulfur. Orgonosulfur bawang hitam mengandung flavonoid dan polifenol (Iskandar, 2018).

Kadar asam amino dalam bawang hitam berkurang, tetapi kadar polifenol dan flavonoid meningkat. Flavonoid memiliki kemampuan untuk mengikat radikal bebas, termasuk radikal alkohoksil yang efektif, radikal peroksil, dan anion superoksida. Menghambat enzim oksidatif atau pembentukan seluler radikal bebas, meregenerasi *α-tokoferol* dari radikal *α-tokoferoksil*, dan menurunkan oksida nitrat hanyalah beberapa fungsi antiinflamasi dan antioksidan flavonoid (Muhartono et al, 2013). Nilai polifenol pada saat pemanasan sebanyak 538,33 mg (*Garlic Acid Equivalent*) GAE/gr.

Penelitian Astari (2021) yang menggunakan tiga dosis bawang hitam yang berbeda dan diinduksi minyak jelantah sebagai radikal bebas, yaitu dengan dosis 200 mg/kgBB, 400 mg/kgBB dan 800 mg/kgBB yang diinduksikan pada hepar, penelitian ini menunjukkan dosis yang paling optimal untuk melindungi hepar dari radikal bebas. Dosis bawang hitam 800 mg/kgBB memiliki skoring kerusakan hepar yang paling rendah dibandingkan dosis yang lainnya. Pada Penelitian Dimas (2021) dosis 800 mg/kgBB memiliki efek paling optimal terhadap proteksi ginjal yang telah diinduksi dengan minyak jelantah (Astari, 2021; Dimas, 2021).

2.4 Kerangka Teori

Kerusakan hepar karena alkohol dengan model *binge drinking* dapat menimbulkan kerusakan yang disebabkan oleh asetaldehid. Oksidasi etanol oleh ADH menyebabkan produksi NADH (*Nicotinamide adenide*

dinucleotide+Hidrogen). Menghambat oksidasi substrat dan menyebabkan ekskresi asam lemak menjadi triasilgliserol yang menghasilkan hati berlemak, sehingga NADH yang dihasilkan akan bersaing dengan pereduksi setara substrat lain, termasuk asam lemak (Murray, 2017). Selain itu, metabolit asetat dan non-oksidatif diketahui dapat merusak hepar (Joenguen H *et al*, 2021). Mekanisme kerusakan sel hepar yang disebabkan oleh alkohol mengandung radikal bebas.

Bawang hitam merupakan hasil fermentasi dari bawang putih. Bawang hitam di fermentasi dengan suhu 65-80°C dan dengan kelembapan 70-80% dari suhu ruangan selama 30 hari (Kimura S *et al*,2016). Senyawa yang terkandung dalam bawang hitam yaitu senyawa allicin yang dua kali lebih tinggi dibandingkan bawang putih. Kadar asam amino dalam bawang hitam berkurang, tetapi kadar polifenol dan flavonoid meningkat. Flavonoid memiliki kemampuan untuk mengikat radikal bebas, termasuk radikal alkohoksil yang efektif, radikal peroksil, dan anion superoksida. Menghambat enzim oksidatif atau pembentukan seluler radikal bebas, meregenerasi *α-tokoferol* dari radikal *α-tokoferoksil*, dan menurunkan oksida nitrat hanyalah beberapa fungsi antiinflamasi dan antioksidan flavonoid (Muhartono et al, 2013).

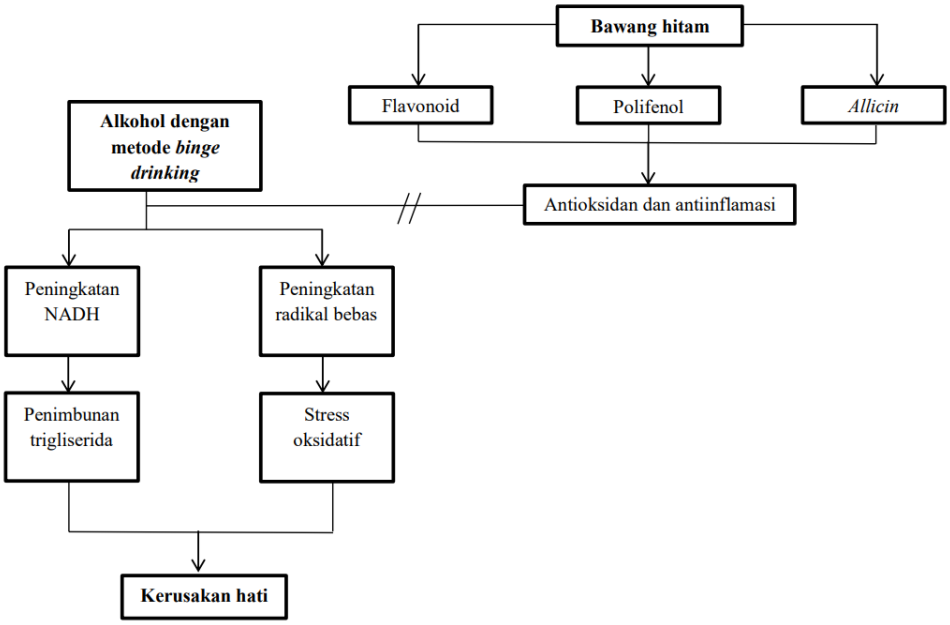

Keterangan:

→ : Menginduksi

—//— : Menghambat

Cetak Tebal : Yang diteliti

Gambar 6. Kerangka Teori (Murray,2017; Joenguen H *et al*, 2021; Kimura *et al*,2016; Muhartono *et al*, 2013)

2.5 Kerangka Konsep

Kerangka konsep pada penelitian ini terdiri atas variabel bebas dan variabel terikat. Variabel bebas adalah pemberian ekstrak bawang hitam (*Black Garlic*), sedangkan variabel terikatnya adalah gambaran histologi hepar tikus putih jantan (*Rattus norvegicus*) yang diinduksi alkohol dengan model *binge drinking*.

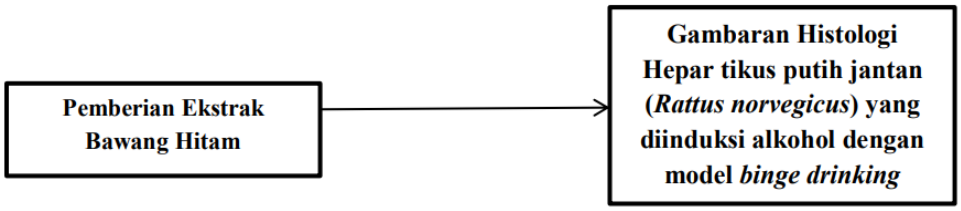

Gambar 7. Kerangka Konsep

2.6 Hipotesis

Hipotesis yang dirumuskan dalam penelitian ini adalah:

H0 = Tidak terdapat pengaruh pemberian ekstrak bawang hitam (*Black Garlic*) terhadap gambaran histopatologi Hepar tikus putih jantan (*Rattus norvegicus*) yang diinduksi alkohol dengan model *binge drinking*.

H1= Terdapat pengaruh pemberian ekstrak bawang hitam (*Black Garlic*) terhadap gambaran histopatologi Hepar tikus putih jantan (*Rattus norvegicus*) yang diinduksi alkohol dengan model *binge drinking.*

BAB III
METODE PENELITIAN

3.1 Desain Penelitian

Penelitian yang dilakukan menggunakan desain *true experimental* dengan metode rancangan acak terkontrol dan pola penelitian *post-test control only group design*. Penelitian dilakukan dengan membandingkan hasil observasi pada kelompok eksperimental dan kontrol dengan menggunakan tikus putih (*Rattus norvegicus*) jantan galur *Sparague-Dawley* dan akan dibagi menjadi 3 kelompok perlakuan.

3.2 Lokasi dan Waktu

Penelitian ini dilaksanakan pada bulan November 2022-Januari 2023 dan dilakukan dibeberapa tempat, yaitu sebagai berikut:

1. Fakultas Kedokteran Universitas Lampung di *Animal House* yang digunakan sebagai tempat pemeliharaan hewan coba dari masa adaptasi hingga mendapat perlakuan.
2. Laboratorium Histologi dan Patologi Anatomi Fakultas Kedokteran Universitas Lampung yang digunakan sebagai tempat pembedahan tikus, pengambilan organ hepar, dan pembacaan preparat.

3.3 Subjek Penelitian

3.3.1 Populasi

Tikus putih (*Rattus norvegicus*) jantan galur *Sprague-Dawley* yang usianya sekitar 8-12 minggu, dengan berat badan tikus 150-200

gram. Tikus diperoleh dari Palembang Tikus Center (PTC) Sumatera Selatan.

3.3.2 Sampel

Banyaknya jumlah sampel yang diambil ditentukan dengan menggunakan rumus Frederer

$$(t-1)\ (n-1) \geq 15$$

Keterangan:

t = jumlah kelompok perlakuan

n = jumlah pengulangan atau jumlah sampel tiap kelompok sehingga;

$$(t-1)\ (n-1) \geq 15$$

$$(3-1)\ (n-1) \geq 15$$

$$2\ (n-1) \geq 15$$

$$2n-2 \geq 15$$

$$2n \geq 17$$

$$n \geq 8{,}5 \sim 9$$

$$n \geq 9 \text{ tiap kelompok}$$

Untuk mengantisipasi adanya *drop out* maka dilakukan koreksi dengan menambahkan 10% dari jumlah anggota tiap kelompok yaitu:

$$\boxed{\begin{array}{c} 10\% \times 9 \\ = 0{,}9 \ \sim 1 \text{ per kelompok} \end{array}}$$

Berdasarkan perhitungan tersebut, sampel cadangan yang dibutuhkan untuk satu kelompok perlakuan sebanyak 1 ekor. Total sampel yang digunakan pada penelitian ini tiap kelompoknya adalah 10 ekor tikus, sehingga jumlah total yang digunakan adalah 30 ekor tikus putih dan akan dibagi menjadi 3 kelompok. Teknik pemilihan sampel pada penelitian ini adalah teknik *simple random sampling* untuk mengetahui bagaimana keadaan normal, nekrosis,

degenerasi hidropik dan degenerasi parenkimatosa jaringan hepar yang diinduksi alkohol, serta untuk mengetahui pengaruh bawang hitam terhadap kerusakan jaringan hepar tersebut. Pembesaran mikroskop 400 kali digunakan untuk melihat kerusakan hati tikus terkait degenerasi lemak.

3.3.3 Kelompok Pelakuan

Tikus putih (*Rattus norvegicus*) sebanyak 30 ekor, dikelompokkan dalam 3 kelompok yaitu:

a. Kelompok 1, sebagai kontrol negatif (K1) tidak diberikan alkohol dan ekstrak bawang hitam selama 4 hari, hanya diberikan diet isokalori susu formula secara intragastik dengan dosis yang sama dan dengan rata-rata dosis yang diberikan pada kelompok perlakuan.
b. Kelompok 2, sebagai kontrol positif (K2) diberikan alkohol dengan model *binge drinking*. Alkohol yang diberikan dengan konsentrasi 25% (m/v) dalam susu formula dengan dosis awal diberikan sebanyak 5 g/kgBB, lalu untuk dosis berikutnya disesuaikan dengan derajat intoksikasi dari dosis alkohol sebelumnya. Alkohol tersebut akan diberikan per 8 jam selama 4 hari.
c. Kelompok 3, sebagai kelompok perlakuan 1 (P1) pemberian alkohol dengan model *binge drinking*. Alkohol yang diberikan dengan konsentrasi 25% (m/v) dalam susu formula dengan dosis awal diberikan sebanyak 5 g/kgBB, lalu untuk dosis berikutnya disesuaikan dengan derajat intoksikasi dari dosis alkohol sebelumnya. Alkohol tersebut akan diberikan per 8 jam selama 4 hari dan ekstrak bawang hitam akan diberikan per hari selama 4 hari dengan dosis 800 mg/kgBB.

3.4 Kriteria Inklusi dan Eksklusi

3.4.1 Kriteria Inklusi

Kriteria inklusi pada penelitian ini adalah tikus putih (*Rattus norvegicus*) galur *Sparague-Dawley* jenis kelamin jantan berumur 8-10 minggu dengan berat 150-200 gram, sehat ditandai dengan bulu pada tikus tidak kusam, rontok, atau botak, serta bergerak aktif.

3.4.2 Kriteria Eksklusi

Kriteria eksklusi pada penelitian ini adalah bila terdapat kelainan anatomi pada bagian tubuh tikus, terjadi penurunan berat badan lebih dari 10% setelah masa adaptasi di laboratorium dan atau mati selama pemberian perlakuan.

3.5 Identifikasi Variabel

3.5.1 Variabel Bebas

Variabel bebas pada penelitian ini adalah pemberian ekstrak bawang hitam *(Black garlic)* dengan dosis 800 mg/kgBB.

3.5.2 Variabel Terikat

Variabel terikat pada penelitian ini adalah gambaran histopatologi hepar tikus putih (*Rattus norvegicus*) jantan galur *Sparague-Dawley* yang diinduksi alkohol dengan model *binge drinking.*

3.6 Definisi Operasional

Tabel 1. Definisi Operasional

Variabel	Defisini	Hasil ukur	Skala
Bawang hitam (*Black garlic*)	Bawang hitam merupakan hasil fermentasi dari bawang putih. Bawang hitam di fermentasi dengan suhu 60-90°C dan dengan kelembapan 80-90% dari suhu ruangan selama 30 hari (kimura *et al*,2016).	Pemberian bawang hitam ke tikus putih jantan *Sparague-Dawley* dengan dosis 800 mg/kgBB (Astari,2021 ;Dimas,2021)	Ordinal
Alkohol dengan model *Binge Drinking*	Menurut WHO *binge drinking* adalah konsumsi alkohol setidaknya 60 gram atau lebih alkohol murni paling sedikit satu kali dalam 30 hari terakhir (WHO, 2018). Penelitian ini dilakukan selama 4 hari dan diberikan alkohol per 8 jam.	Alkohol yang diberikan 25% m/v dalam susu formula, dosis sesuai skor intoksikasi alkohol (Leasure dan Nixon,2010): Skor 0/dosis awal= 5 g/kgBB, diberikan larutan etanol sebanyak 20 ml dengan diet nutrisi lengkap. Skor 0 ditandai dengan tikus normal. Skor 1= 4 g/kgBB, diberikan larutan enatol sebanyak 16 ml dengan diet nutrisi lengkap. Skor 1 ditandai dengan tikus yang hipoaktif dan ataksia ringan. Skor 2= 3 g/kgBB, diberikan larutan etanol sebanyak 12 ml dengan diet nutrisi lengkap. Skor 2 ditandai dengan ataksia dan elevasi abdomen. Skor 3= 2 g/kgBB, diberikan larutan etanol sebanyak 8 ml dengan diet nutrisi lengkap. Skor 3 ditandai dengan refleks membalik badan yang lambat dan ataksia tanda elevasi abdomen. Skor 4= 1 g/kgBB, diberikan	Ordinal

		larutan etanol sebanyak 4 ml dengan diet nutrisi lengkap. Skor 4 ditandai dengan tidak ada refleks membalik badan, tetapi terdapat refleks mengedipkan mata. Skor 5= 0 g/kgBB, diberikan isokalorik susu formula dengan dosis yang sama dan dengan rata-rata dosis yang diberikan pada kelompok perlakuan. Skor 5 ditandai dengan tidak ada ada refleks membalik badan, tidak ada refleks mengedipkan mata.	
Histopatologi hepar	Gambaran histopatologi preparat hepar diamati menggunakan mikroskop dengan pembesaran 4000x dalam 5 lapang pandang untuk menentukan perlemakan hati	Skoring histopatologi Suzuki (1993): 1. *Vacuolization* *Score 0 = None* *Score 1 = Minimal (10%)* *Score 2 = Mild (11-30%)* *Score 3 = Moderate (31-60%)* *Score 4 = Severe (>60%)* 2. *Congestion* *Score 0 = None* *Score 1 = Minimal (10%)* *Score 2 = Mild (11-30%)* *Score 3 = Moderate (31-60%)* *Score 4 = Severe (>60%)* 3. *Necrosis* *Score 0 = None* *Score 1 = Minimal (10%)* *Score 2 = Mild (11-30%)* *Score 3 = Moderate (31-60%)* *Score 4 = Severe (>60%)*	Ordinal

3.7 Bahan dan Alat Penelitian

3.7.1 Bahan Penelitian

Bahan penelitian yang digunakan yaitu:

1) Tikus putih (*Rattus norvegicus*) jantan galur *Sprague-Dawley*
2) Air/Aquadest
3) Susu formula
4) Etanol 96%
5) Ekstrak bawang hitam (*black garlic*)
6) Pakan dan minum tikus
7) *Ketamine-xylazine*

3.7.2 Bahan pada Pembuatan Preparat Histologi

Bahan yang digunakan untuk pembuatan preparat histologi:

1) Larutan formalin 10% untuk fiksasi
2) Alkohol 70%
3) Alkohol 96%
4) Alkohol absolut
5) Etanol
6) Xylol
7) Pewarnaan Hematoksisilin dan Eosin (H dan E)
8) Entelan

3.7.3 Alat Penelitian

Alat yang dibutuhkan untuk penelitian ini yaitu:

1) Spuit oral 1cc dan 3cc
2) Neraca analitik untuk menimbang tikus
3) Minor set untuk pembedahan perut tikus (laparotomi)
4) Kapas dan alkohol
5) Kandang tikus
6) Wadah pakan dan minum tikus
7) Sonde lambung tikus

8) Gelas ukur
9) Alat pemeriksaan mikroskopis : mikroskop, gelas objek, cairan emersi
10) Alat untuk pembuatan preparat histologi: *tissue cassette*, kertas tisu, oven, kapas, spiritus, *rotary microtome*, *disposable knife*, inkubator, kaca objek

3.8 Prosedur Penelitian

3.8.1 Adaptasi Tikus

Tikus putih (*Rattus norvegicus*) jantan galur *Sprague-Dawley* sebanyak 30 ekor dibagi atas 3 kelompok, lalu diadaptasi selama 7 hari di *Animal House* Kedokteran Universitas Lampung dan dilakukan penimbangan dan penandaan untuk menentukan perlakuan per kelompok. Tikus akan diberi makan dan minum melalui *ad libitum*.

3.8.2 Pemilihan dan Penentuan Larutan Susu Formula

a. Pemilihan Larutan susu formula

Pemberian larutan susu formula pada tikus sebagai diet isokalorik dengan nutrisi yang komplit. Larutan susu formula dapat memberikan nutrisi yang baik pada tikus dan dapat mempertahankan intoksikasi kadar etanol darah, sehingga pada saat tikus diberikan perlakuan selama 4 hari, tikus dalam keadaan sehat dan tidak mati.

b. Penentuan Larutan susu formula

Dosis larutan susu formula pada penelitian ini dibuat dengan cara mencampurkan 2 sendok takar (~17,9 g) dengan air sebanyak 65 ml. Larutan susu formula diberikan pada tikus dengan jumlah rata-rata pada kelompok perlakuan (Morris *et al*.,2010).

3.8.3 Pemilihan dan Penentuan Dosis Alkohol

a. Pemilihan Alkohol

Pemberian alkohol pada penelitian ini adalah etanol murni dengan konsentrasi 96%. Larutan alkohol akan dicampurkan dengan diet nutrisi komplit. Etanol 96% dicampurkan dengan larutan susu formula dengan konsentrasi 25% (m/v) (Morris *et al*.,2010). Pada larutan alkohol diet nutrisi komplit dengan konsentrasi 25% (m/v) terdapat 25 g (~31,25 ml) etanol 96% untuk setiap 100 ml larutan alkohol diet nutrisi. Selanjutnya, larutan susu formula yang sudah dicampurkan dengan air sebanyak 65 ml, akan dicampurkan dengan 25 g (~31,25 ml) etanol 96% dan ditambahkan air hingga volume larutan mencapai 100 ml.

Pada penelitian ini menggunakan model *binge drinking*, *binge drinking* pertama kali dikemukakan oleh Majchrowich dan akan dimodifikasi.

b. Penentuan Dosis Alkohol

Dosis yang diberikan pada tikus putih (*Rattus norvegicus)* jantan akan diinduksikan alkohol dengan konsentrasi 25% (m/v) diberikan per 8 jam selama 4 hari. Dosis pertama akan diberikan alkohol sebanyak 5 g/kgBB dan pada dosis selanjutnya akan disesuaikan berdasarkan 6 poin skala intoksikasi dari Majchrowicz.

Tabel 2. Skor Intoksikasi Majchrowicz (Leasure dan Nixon,2010)

Skor intoksikasi	Indikasi	Dosis (g/kgBB)
0	Tikus normal	5
1	Hipoaktif, ataksia ringan	4
2	Ataksia, elevasi abdomen	3
3	Refleks membalikkan badan terlambat, ataksia tanpa elevasi abdomen	2
4	Tidak ada refleks membalikkan badan, tetapi terdapat refleks mengedipkan mata	1
5	Tidak ada refleks membalikkan badan, tidak ada refleks mengedipkan mata	0

Rumus untuk menghitung jumlah larutan alkohol diet nutrisi kompit yang akan digunakan pada penelitian ini yaitu menggunakan rumus konsentrasi massa per volume dari konsentrasi etanol yang diperlukan.

$$25\% = \frac{massa\ (gram\ etanol)}{volume\ (ml\ larutan)}\ x\ 100\%$$

Selanjutnya untuk jumlah larutan yang dibutuhkan di setiap skor intoksikasi, yaitu:

1. skor intoksikasi 0/dosis awal

$$25\% = \frac{5}{x}\ x\ 100\%$$

$$x = \frac{5}{25\%}\ x\ 100\%$$

$$x = 20\ ml$$

   Jumlah larutan yang diberikan pada dosis awal adalah 20 ml/kgBB

2. skor intoksikasi 1/ dosis kedua

$$25\% = \frac{4}{x}\ x\ 100\%$$

$$x = \frac{4}{25\%}\ x\ 100\%$$

$$x = 16 \text{ ml}$$

Jumlah larutan yang diberikan pada skor intoksikasi 1 adalah 16 ml/kgBB

3. Skor intoksikasi 2/ dosis ketiga

$$25\% = \frac{3}{x}\ x\ 100\%$$

$$x = \frac{3}{25\%}\ x\ 100\%$$

$$x = 12 \text{ ml}$$

Jumlah larutan yang diberikan pada skor intoksikasi 2 adalah 12 ml/kgBB

4. Skor intoksikasi 3/ dosis keempat

$$25\% = \frac{2}{x}\ x\ 100\%$$

$$x = \frac{2}{25\%}\ x\ 100\%$$

$$x = 8 \text{ ml}$$

Jumlah larutan yang diberikan pada skor intoksikasi 3 adalah 8 ml/kgBB

5. Skor intoksikasi 4/dosis kelima

$$25\% = \frac{1}{x}\ x\ 100\%$$

$$x = \frac{1}{25\%}\ x\ 100\%$$

$$x = 4 \text{ ml}$$

Jumlah larutan yang diberikan pada skor intoksikasi 4 adalah 4 ml/kgBB

6. Skor intoksikasi 5 tidak diberikan larutan alkohol, pada skor intoksikasi 5 akan diberikan susu formuls dengan dosis yang sama rata-rata dosis yang diberikan pada kelompok perlakuan.

3.8.4 Pemilihan Bawang Hitam dan Penentuan Dosis

a. Pemilihan Bawang Hitam

Ekstrak bawang hitam yang digunakan pada penelitian ini adalah bawang hitam yang berbentuk cair. Ekstrak bawang hitam ini diperoleh dari Institut Pertanian Bogor dengan kandungan ekstrak bawang hitam sebanyak 50% dan air 50%.

b. Penentuan Dosis

Dosis bawang hitam yang digunakan pada penelitian ini dengan berat badan tikus 200 gram, mengacu pada penelitian sebelumnya yaitu penelitian pengaruh asupan *black garlic* terhadap gambaran hepar dan ginjal tikus puith (*Rattus norvegicus*) galur *Sparague-Dawley* yang diinduksi minyak jelantah mengatakan bahwa dosis ekstrak bawang hitam 800 mg/kgBB paling optimal untuk melindungi hepar dari radikal bebas (Astari, 2021; Dimas, 2021).

Bawan hitam (ml) = bawang hitam (g) x berat badan tikus (kg)

Ekstrak (%) = $\frac{massa\ (g\ bawang\ hitam)}{Volume\ (ml\ larutan)}\ x\ 100\%$

50% = $\frac{0{,}8}{Volume\ (ml\ larutan)}\ x\ 100\%$

Volume (ml larutan) = $\frac{0{,}8}{50\%}\ x\ 100\%$

Volume (ml larutan) = 1,6 ml

Pemberian ekstrak bawang hitam pada tikus adalah 1,6 ml/hari.

3.8.5 Prosedur Pemberian Intervensi

Tikus putih (*Rattus norvegicus*) sebanyak 30 ekor, dikelompokkan dalam 3 kelompok yaitu:

1. Kelompok 1 (kontrol negatif), tidak diberikan alkohol dan ekstrak bawang hitam selama 4 hari, hanya diberikan diet

isokalori susu formula secara intragastik dengan dosis yang sama dan dengan rata-rata dosis yang diberikan pada kelompok perlakuan.

2. Kelompok 2 (kontrol positif), diberikan alkohol dengan konsentrasi 25% (m/v) dalam susu formula dan dosis awal diberikan sebanyak 5 g/kgBB, lalu untuk dosis berikutnya disesuaikan dengan derajat intoksikasi dari dosis alkohol sebelumnya.
3. Kelompok perlakuan 1 (P1), diberikan alkohol dengan konsentrasi 25% (m/v) dalam susu formula dengan dosis awal diberikan sebanyak 5 g/kgBB, lalu untuk dosis berikutnya disesuaikan dengan derajat intoksikasi dari dosis alkohol sebelumnya dan ekstrak bawang hitam akan diberikan dengan dosis 800 mg/kgBB.

3.8.6 Prosedur Pengelolaan Hewan Pasca Penelitian

Tikus yang sudah diberi perlakuan selama 4 hari, selanjutnya seluruh tikus tersebut akan diterminasi. Pertama tikus akan di anastesi menggunakan *ketamine-xylazine* dengan dosis 75-100 mg/kgBB dan ditambahkan 5-10 mg/kgBB secara intraperitoneal selama 10-30 menit. Selanjutnya tikus akan diteriminasi menggunakan metode dislokasi servikal dan dilakukan pembedahan untuk menggambil organ hepar bagian dekstra yang selanjutnya akan dibuat preparat histologi dengan metode block paraffin dan dengan pengecatan *Hematoxylin Eosin*.

3.8.7 Prosedur Pembuatan Preparat

Setelah sampel pada organ hepar difiksasi dengan formalin 10%. Kemudian sampel tersebut akan dirkimkan ke Laboratorium Patologi Anatomi Fakultas Kedokteran Universitas Lampung. Preparat tersebut akan dikerjakan oleh staff ahli laboratorium dengan metode teknik histopatologi sebagai berikut:

1. *Fixation*
   a. Spesimen yang telah dipotong secara representative, lalu difiksasi dengan formalin 10% selama 3 jam.
   b. Selanjutnya, specimen dicuci dengan air mengalir sebanyak 3-5 kali.
2. *Trimming*
   a. Kecilkan organ sampai ukuran ± 3 mm.
   b. Organ yang sudah dikecilkan, selanjutnya dimasukkan kedalam *embedding cassette*.
3. *Dehidrasi*
   a. Mengeringkan air dengan meletakkan *embedding cassette* pada kertas tisu.
   b. Organ hepar direndam secara berturut-turut dalam alkohol bertingkat 80% dan 95% masing-masing selama 2 jam. Lalu, organ hepar direndam ke alkohol 95%, absolut I, II,III selama 1 jam.
4. *Clearing*

   Organ hepar selanjutnya dibersihkan dari sisa-sisa alkohol menggunakan *xilol* I,II,III masing-masing selama 1 jam.
5. *Impergnasi*

   Impregnasi dilakukan menggunakan paraffin I,II,III selama 2 jam.
6. *Embedding*
   a. Sisa paraffin yang ada pada pan dibersihkan dengan cara memanaskan di atas api beberapa saat dan diusap dengan kapas.
   b. Siapkan paraffin cair dan masukkan ke dalam oven dengan suhu diatas 58°C.
   c. Paraffin cair dituangkan ke dalam pan.
   d. Memindahkan satu-persatu dari *embedding cassette* ke dasar pan dan diatur jaraknya satu dengan yang lainnya.
   e. Pan dimasukkan ke dalam air.

f. Paraffin yang berisi potongan hepar dilepaskan, lalu dimasukkan ke dalam suhu 4-6°C beberapa saat.
g. Paraffin selanjutnya di potong sesuai dengan letak jaringan yang ada dengan menggunakan pisau hangat/skalpel.
h. Paraffin sudah bisa di potong dengan mikrotom.

7. *Cutting*
   a. Pemotongan dilakukan di ruangan yang dingin.
   b. Dinginkan blok di lemari es.
   c. Lakukan pemotongan kasar, selanjutnya dilanjutkan dengan pemotongan halus dengan ketebalan 4-5 mikron.
   d. Pemilihan lembaran potongan yang baik, diapungkan pada air dan dihilangkan kerutan dengan cara menekan salah satu sisi lembaran jaringan dengan ujung jarum dan sisi yang lain ditarik menggunakan kuas runcing.
   e. Lembaran jaringan dipindahkan kedalam *water bath* selama beberapa detik pada suhu 60°C sampai mengembang sempurna.
   f. Dengan gerakan menyodok ambil lembaran jaringan dengan slide bersih dan tempatkan di tengah atau di sepertiga atas atau bawah untuk mencegah agar tidak ada gelembung udara dibawah jaringan.
   g. Tempatkan slide yang sudah berisi jaringan pada incubator dengan suhu 37°C selama 24 jam sampai jaringan melekat sempurna.
8. *Straining* (pewarnaan)

   Pewarnaan dengan *Harris Hematoxylin Eosin* (H dan E). setelah jaringan tersebut dapat melekat sempurna, pilih slide yang paling terbaik untuk selanjutnya dimasukkan ke dalam zat kimia secara berurutan dengan waktu sebagai berikut:
   a. Zat kimia pertama yang akan digunakan adalah xilol I,II,III masing-masing selama 5 menit.

b. Zat kimia yang akan digunakan adalah alkohol absolut I,II,III masing-masing selama 5 menit.
c. Zat kimia yang akan digunakan selanjutnya adalah aquades selama 1 menit.
d. Potongan organ tersebut dimasukkan ke dalam zat warna *Harris Hematoxylin* selama 20 menit.
e. Selanjutnya dimasukkan ke dalam aquades selama 1 menit dan sedikit digoyang-goyangkan.
f. Kemudian dicelupkan ke dalam asam alkohol sekitar 2-3 celupan.
g. Potongan organ tersebut dibersihkan menggunakan aquades bertingkat masing-masing 1 dan 15 menit.
h. Potongan organ yang sudah dibersihkan, selanjutnya dimasukkan ke dalam *eosin* selama 12 menit.
i. Masukan potongan organ secara berurutan ke dalam alkohol 96% selama 2 menit, alkohol 96%, alkohol absolut III dan IV masing-masing selama 3 menit.
j. Masukkan ke dalam *xilol* IV dan V masing-masing selama 5 menit.

9. *Mounting*

   Jika pewarnaan sudah selesai, letakkan slide diatas kertas tisu di tempat yang datar, kemudian teteskan dengan bahan *mounting* yaitu kanada balsam dan ditutup dengan *cover glass*, cegah jangan sampai terbentuk gelombang udara.
10. Pemeriksaan slide dengan mikroskop

    Slide diperiksa dengan sinar dan pembesaran 400x.

3.8.8 Alur Penelitian

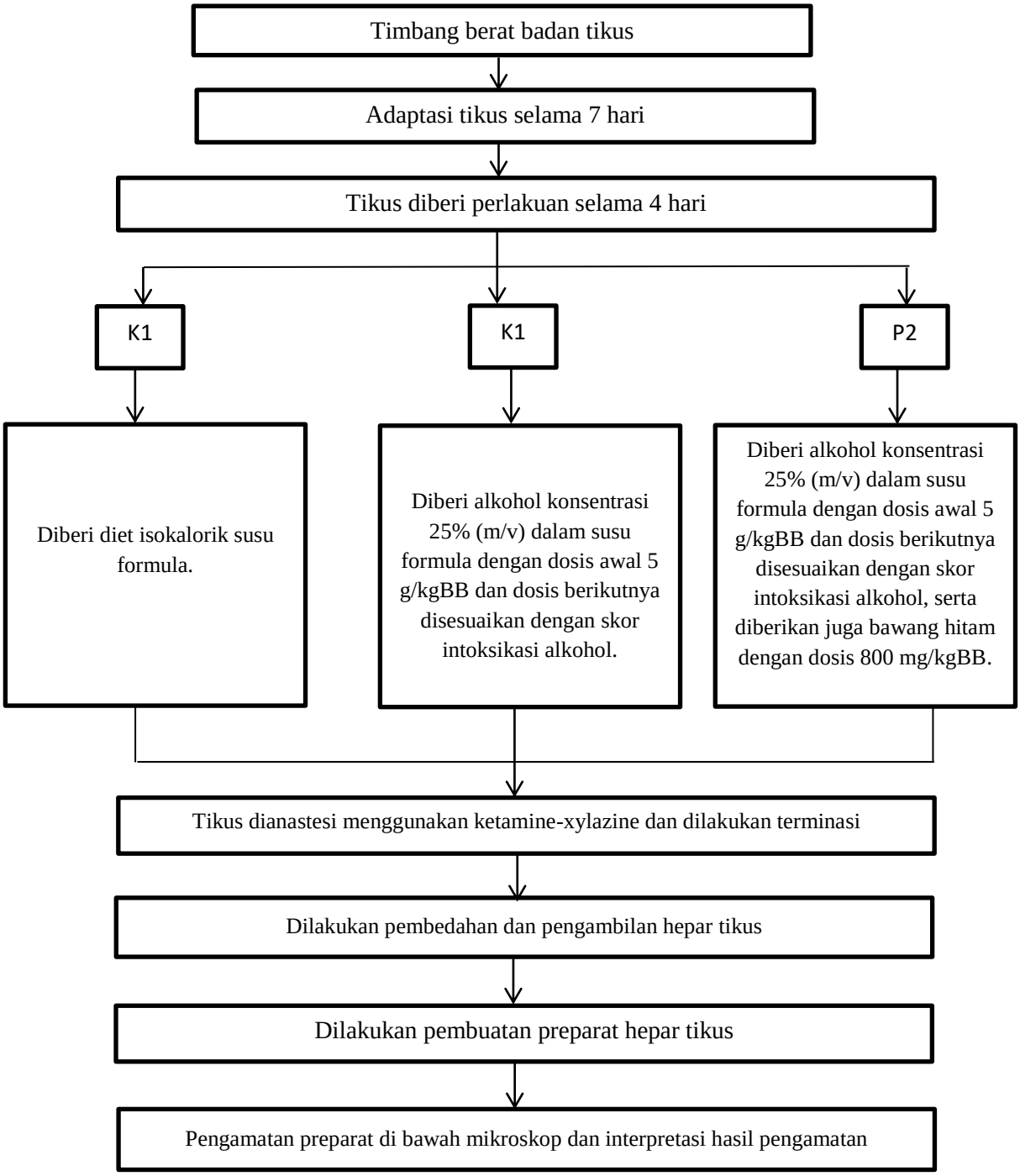

3.9 Analisis Data

Analisis data pada penelitian ini menggunakan uji statistik yaitu uji normalitas data karena sampel yang digunakan pada penelitian ini kurang dari 50, maka uji yang digunakan adalah uji *Saphiro-Wilk*. Uji *Saphiro-Wilk* untuk menilai apakah distribusi datanya normal atau tidak. Dilakukan uji homogenitas menggunakan uji *Levene* untuk mengetahui apakah dua atau lebih kelompok data memiliki varian yang sama atau tidak. Data yang terdistribusi normal dan homogen dilanjutkan dengan uji parametrik *One-Way* ANOVA. Apabila nilai $p > 0,05$ yang artinya tidak adanya perbedaan antar kelompok, maka nilai Ho akan dinyatakan ditolak. Nilai $p < 0,05$ yang artinya terdapat perbedaan antar kelompok, maka Ho akan dinyatakan gagal ditolak dan dilanjutkan uji *Post-Hoc LSD*. *Uji Post-Hoc LSD* perlu dilakukan untuk mengetahui kelompok mana yang memiliki perbedaan.

Jika didapatkan hasil data yang tidak terdistribusi normal atau tidak homogen, maka akan dilakukan uji non parametrik *Kruskal-Wallis*. Apabila nilai $p > 0,05$ yang artinya tidak ada perbedaan antar kelompok, maka nilai Ho dinyatakan ditolak. Nilai $p < 0,05$ yang artinya terdapat perbedaan antar kelompok, maka Ho akan dinyatakan gagal ditolak dan dilanjutkan uji lanjut *Mann-Whitney*. *Uji Mann-Whitney* perlu dilakukan untuk mengetahui kelompok mana yang memiliki perbedaan.

3.10 Etika Penelitian

Pengajuan etik pada penelitian ini akan diajukan kepada Komisi Etik Penelitian Kesehatan Fakultas Kedokteran Universitas Lampung dengan nomor persetujuan etik 188/UN26.18/PP.05.02.00/2023.

BAB V
KESIMPULAN DAN SARAN

5.1 Kesimpulan

Setelah dilakukannya penelitian, dapat disimpulkan bahwa terdapat pengaruh konsumsi bawang hitam (*Black Garlic*) terhadap gambaran histopatologi hepar tikus putih (*Rattus norvegicus*) jantan galur Sprague-Dawley yang diinduksi alkohol dengan model *binge drinking*.

5.2 Saran

1. Peneliti selanjutnya diharapkan dapat mengembangkan organ lain yang berpengaruh terhadap pemberian ekstrak bawang hitam (*Black Garlic*) pada tikus putih (*Rattus norvegicus*) jantan galur Sprague-Dawley yang diinduksi alkohol dengam model *binge drinking*.

2. Peneliti selanjutnya diharapkan dapat menambahkan variasi dosis ekstrak bawang hitam untuk dijadikan perbandingan.

3. Peneliti selanjutnya diharapkan melakukan analisis fitokimia agar dapat mengetahui senyawa aktif yang terkandung pada bawang hitam (*Black Garlic*).

4. Penelitian selanjutnya diharapkan dapat memberikan alkohol dengan skor intoksikasi hepar.

DAFTAR PUSTAKA

Abusufyan, Husain. 2012. Manfaat Bawang Putih Hitam. Jurnal. Jakarta.

Agustina E, Andrian F, Hidayati I. 2020. Uji Aktivitas Antioksidan Ekstrak Bawang Hitam (Black Garlic) Dengan Variasi Lama Pemanasan. Jurnal. Universitas Islam Negri Sunan Ampel

Al-dahhan, MAH, Al- Samawy ERM, Al- Kaisei BI, Jarad, AS. 2014. Effect of synthetic colorants (Sunset Yellow and Ponceau 4R) in some biochemical and histopathological parameters of albino rats. Al-Qadisiya Journal of Vet. Med. Sei; 13(1).

Al Gasyiya NW. 2018. Pengaruh Lama Fermentasi Terhadap Beberapa Komponen Mutu Solo Black Garlic Dari Bawang Putih (*Allium Sativum, L.*) Varietas Lumbu Hijau. [Skripsi]. Fakultas Teknologi Pangan Dan Agroindustri Universitas Mataram: Mataram.

Ambasari IQ. 2013. Penerapan Standar Penggunaan Pemanis Buatan pada Produk Pangan, Semarang: Balai Pengkajian Teknologi Pertanian Jawa Tengah.

Andaru K. 2013. Stressful Life Events Pada Wanita Dewasa Awal Yang Mengkonsumsi Minuman Beralkohol Kategori Binge. [Skripsi]. Universitas Airlangga. Halaman 28-33.

Ardiansyah W., Purnama I. 2018. Hubungan Lama Konsumsi Minuman Terhap Kadar Enzim SGOT Dan SGPT Di Desa Orawa Kabupaten Kolaka Timur. Jurnal Medilab Mandala Waluya Kendari, 2(2): 15-6.

Astrari PDS. 2021. Pengaruh Asupan *Black Garlic* Terhadap Gambaran Hepar Tikus Putih (*Rattus norvegicus*) Galur *Sprague-Dawley* yang Diiduksi Minyak Jelantah [skripsi]. Bandar Lampung: Universitas Lampung.

Ayuningtyas KD. 2016. Efek Etanol dan Metanol Pada Minuman Oplosan Terhadap Perubahan Histopatologi Organ Hepar Tikus Wistar Jantan. Jurnal. Universitas Jember, Jember.

Badan Pusat Statistik. 2022. Konsumsi Alkohol Oleh Penduduk Umur ≥ 15 Tahun Dalam Satu Tahun Terakhir (Liter Per Kapita). Jakarta Pusat: Badan Pusat Statistik.

Choi IS, Cha HS dan Lee YS. 2014. Physicochemical and Antioxidant Properties of Black Garlic. Research, Molecules. 19: 16811-16823.

Dimas. 2021. Pengaruh Asupan Black Garlic Terhadap Gambaran Ginjal Tikus Putih (*rattus norvegicus*) Galur sparague-dawley yang diinduksi minyak jelantah [skripsi]. Bandar Lampung: Universitas Lampung.

Dicky C, Walelelng BJ, Palar S. 2014. Hubungan Konsumsi Alkohol Dengan Gangguan Fungsi Hati Pada Subjek Pria Dewasa Muda di Kelurahan Teteli dan Teling Atas Manado. Jurna; *e-clinic*. Fakultas Kedokteran, Universitas Sam Ratulangi.

Dorokov YL, Shindyapina AV, Sheshukova EV, Komarova TV. 2015. Metabolic Methanol: Molecular Pathways and Physiological Roles. The American Physiological Society. Vol 95: 603-44.

Fahriana A. 2016. Anatomi dan Histologi Hepar. Jurnal Fakultas Kedokteran. Universitas Islam Al-Azhar.

Faingold L. 2008. The Majchrowich Binge Alcohol Protocol: An Intubation Technique to Study Alcohol Dependence in Rats. Universitas Medika, Springfield, Illinois.

Fransisco JS, Waldo L, Garcia J, Isadora I, Karin S. 2018. Histopatological And Immunohistochemical Characterization And Hepatic Granulomas In

Leishmania Donovani-Infected BALB/c Mice:a Time-Course Study. 11(73):1-9.

Guyton AC, dan Hall JE. 2014. Buku Ajar Fisiologi Kedokteran. Edisi 12. EGC: Jakarta.

Hanafi E, Siste K, Limawan AP, Sen L,Christian H, Murtani BJ *et al*. 2021. Alcohol and cigarette use related behaviors during quarantine and physical distancing amid covid-19 in Indonesia. Front. Psychiatry 12:622917.

Insani A, Samsuri, Brata IK. 2015. Gambaran Histopatologi Hati Tikus Putih Yang Diberikan Deksametason dan Vitamin E. Jurnal.

Iraningsih. 2020. Uji Sinergitas Antibakteri Dari Ekstrak Bawang Hitam (*black garlic*) Dengan Amoxicillin Terhadap Pertumbuhan Bakteri Pseudomonas sp. [Skripsi]. Universitas Hasanuddin,Makasar.

Iskandar Y, Halimah E, Rumaseuw ES. 2018. Review: Pemberian Ekstrak Bawang Putih (*Allium sativum l*) Pada Proses Pemanasan Terhadap Tenurunan Kadar LDL dan HDL Pada Tikus Putih Jantan Galur Wistar. STIKES Santo Borromeus Jurnal Kesehatan No. 1 Vol. 9 April 2018: Bandung.

Joenguen H, Hyun J, Han j, lee c, yoon M, jung Y. 2021. Pathophysiological aspects of alcohol metabolism in the liver. MDPI,Basel, Switzerland. 22,5717.

Kang OJ. 2016 Physicochemical characteristics of black garlic after different thermal processing steps. Departement of food, Nutrition and biotechnology. Kyungnam university, gyeongnam.

Katzung BG, Masters SB, Trevor AJ. 2012. Basic And Clinical Pharmacology. Edisi ke-12. New York: McGraw-Hill.

Kim JH, Nam SH, Rico CW, Kang MY. 2012. A Comparative Study On The Antioxidative And Anti-allergic Activities Of Resh And Aged Black Garlic Extract. International Jurnal Food Science Technol.

Kimura S. 2016. Black garlic: A Critical Review Of Its Production, Pioactivity, And Application. Jurnal Of Food And Drug Analysis xxx : 1-9.

Krimiyanti E. 2019. Sifat Hepatoprotektor Serbuk Bawang Hitam Dari Bawang Lanang (*Allium sativum L.*) Pada Tikus Wistar Jantan Yang Diinduksi Kerusakan Hati Dengan Pemberian Parasetamol. Fakultas Teknologi Pertanian, Universitas Berawijaya Malang.

Kris S. 2011. Efek dari Pecandu Alkohol terhadap Peningkatan Kerusakan Hepar. BINA WIDYA. Vol 23 No. 1, Edisi Oktober 2011, 35-42.

Kumar V, Abbas A.K, Aster J.C. 2015. Buku Ajar Patologi Robbins. Edisi 9, Elsevier Saunders,Singapura.

Kurniawan I, Wiratmini NI, dan Sudarti NW. 2014. Histologi Hepar Mencir (*Mus Musculus L.*) Yang Diberi Ekstrak Daun Lamtoro (*Leucaena leucocephala*). J.Simbiosis

Leasure JL dan Nixon K. 2010. Exercise Neuroprotection in a Rat Model of Binge Alcohol Consumption. Alcohol Clin Exp Res. 34(3): 404-14.

Lee CW, Shin JH, Oh SJ, Yun J, Kang Mr, Han SB *et al*. 2014. Hepatoprotective Effect Of Aged Black Garlic Extrack In Rodent. Roxical Res. 30(1):49-54.

Maulina M. 2018. Zat-Zat Yang Mempengaruhi Histopatologi Hepar. Unimal Press. Halaman 16-20.

Madiha, Ratningsih N, Malini DM, Faiza AH, Iskandar. 2017. Uji Toksisitas Akut Ekstrak Etanol Kulit Buah Jengkol (*Archidendron pauciflorum*) Terhadap Tikus Wistar Betina. Jurnal. *Boideversitas Indones*, 3(1),33-38.

Mescher AL. 2017. Histologi Dasar Janqueira Teks Dan Atlas. Jakarta: EGC

Miradj S. 2020. Dampak Minuman Keras Terhadap Perilaku Generasi Muda (Gamsungi Kecamatan Ibu Selatan Kabupaten Halmahera). Jurnal Kajian Perempuan, Gender dan Agama. Vol 14,No 1.

Muhartono, Larasati ND, Hanriko R, Sutyarso. 2013. Khasiat proteksi madu terhadap kerusakan hepar tikus yang diinduksi etanol. Jurnal. Universitas Lampung: Bandar Lampung.

Murray RK, Granner DK, Rodwell VW. 2017. Biokimia harper. Edisi 30, Buku Kedokteran EGC,Jakarta.

Moore KL, Dalley AF, Agur AMR, Moore ME. 2013. Anatomi berorientasi klinis. Edisi ke-5. Erlangga: Jakarta.

Morris SA, Eaves DW, Smith AR, Nixon K. 2010. Alcohol inhibition of neurogenesis: A mechanism of hippocampal neurodegeneration in an adolescent alcohol abuse model. 20(5): 596-607.

Nabila N, Santosa. 2012. Pengaruh Pemberian Metanol Dan Etanol Terhadap Tingkat Kerusakan Sel Hati Tikus Wistar. Jurnal. Fakultas Kedokteran, Universitas Diponegoro.

National Institute of Alcohol Abuse and Alcoholism. 2021. NIAAA council approves definition of binge drinking.

Pellicoro A, Ramachandran P, Iredale JP, Fallowfield JA. 2014. Liver fibrosis and repair: immune regulation of wound healing in a solidorgan. Nature review : Immunology volume 14, pp 181-94.

Peggy LR. 2015 Pengaruh Penggunaan Minuman Keras Pada Kehidupan Remaja Di Desa Kali Kecamatan Pineleng Kabupaten Minahasa. Jurnal holistik, VIII no.16.

Putra A. 2012. Pengaruh Alkohol Terhadap Kesehatan. Jurnal, Universitas Pendidikan Ganesha, Singaraja.

Riset Kesehatan Dasar. 2018. Laporan provinsi lampung RISKESDAS. Jakarta. Hal 300-6.

Roenigk HH, Maibach HI, Weinstein GP. 1973. Methotrexate Therapy for Psoriasis : Guideline Revesions. Arch Dermatol.

Ryu JH, Kang D. 2017. Physiochemical Propeties, Biological Activity Health Benefits, and General Limitations Of Aged Black Garlic: A Review. Molecule.

Schunke M, Schulte E, Schumacher U. 2017. Atlas Anatomi Manusia Prometheus: Organ Dalam Edisi 3. EGC: Jakarta.

Sherwood, lauralee. 2014. Fisiologi Manusia: Dari Sel Ke SIstem. Edisi 9. Jakarta: EGC.

Shivendra DS, Restrepo R, Aroor AR, Liu X, Lim RW, Franke JD *et al*. 2019. Binge Alcohol Is More Injurious To Liver In Female Than In Male Rats: Histopathological, Pharmacologic, And Epigenetic Profiles. The americam society for pharmacology and experimental therapeutics. 370: 390-8.

Sijid SA, Muthiadin C, Zulkarnain, Hidayat AS, Amelia RR. 2020. Pengaruh Pemberian Tuak terhadap Gambaran Histopatologi Hati Mencit (*Mus musculus*) ICR Jantan. Jurnal, Fakultas Sains dan Teknologi Universitas Islam Negri Alauddin Makasar.

Skrzydlewska E, Roszkowska, Kozusko B. 2002. Influence Of Etanol On Oxidative Stress In The Liver, Przegl Lek Rusian.

Stolle,M, Sack P, Thomasius R. 2009. Binge Drinking In Childhood And Adolescent. Deutsches arzteblatt international, 106, 323-8.

Tortora GJ dan Derrickson B. 2017. Dasar Anatomi Dan Fisiologi: Pemeliharaan Dan Kontinuitas Tubuh Manusia. EGC: Jakarta.

Tomsovic M. 1974. “Binge” And Continuous Drinkers: Characteristics And Treatment Follow-Up. Quarterly Journal of Studies on Alcohol.35:558–64.

Wagiu IR, Sekon S, Engkeng S. 2017. Hubungan Antar Kebiasaan Konsumsi Alkohol Dengan Kualitas Hidup Penduduk Di Kelurahan Kolongan Kecamatan Tomohon Tengah Kota. Fakultas Kesehatan Masyarakat Universitas Sam Ratulangi.

Wechsler H, Kuo M. 2000. College Students Define Binge Drinking And Estimate Its Prevelance: Results Of A National Survey. Journal Of American College Health,49.

Widayanti E. 2022. Oxidasi Biologi, Radikal Bebas, dan Antioxidant. Jurnal, Fakultas Kedokteran, Universitas Semarang.

Widigdo., Argo P. 2014. Pengaruh Pemberian Dosis Bertingkat Madu Terhadap Gambaran Mikroskopis Hepar Pada Mencit Strain Jantan Yang Diberi Paparan Asap Rokok. [Skripsi]. Fakultas Kedokteran Universitas Diponegoro: Semarang.

Wijaya P. 2015. Faktor-Faktor Yang Mempengaruhi Tingginya Konsumsi Alkohol Pada Remaja Putra Di Desa Keramas Kecamatan Blahbatuh Kabupaten Gianyar. Jurnal STIKES Bina Usada Bali.

Wulandari DY, Padaga MC, Herawati. 2012. Kadar Malondialdehida (MDA) Dan Gambaran Histopatologi Organ Hati Pada Hewan Model Tikus (*Rattus norvegicus*) Hiperkolesterolemia Setelah Terapi Ekstrak Air Benalu Mangga (Dendrophthoe Pentandra L. Miq). Fakultas Kedokteran Hewan Universitas Brawijaya, Malang.

World Health Organization (WHO). 2018. Global Status Report on Alcohol and Health 2018. Geneva: World Health Organization.

Yudistira MAP. 2017. Pengaruh Pemberian Minyak Jelantah Terhadap Gambaran Histopatologi Hepar Tikus Putih (*Rattus norvegicus*) Jantan Galur

Sprague Dawley [Skripsi]. Fakultas Kedokteran Universitas Lampung: Bandar Lampung.